Ein klinisch-pathologisch-anatomischer Beitrag

zur Lehre von den

epithelialen Cysten der Regenbogenhaut.

Inaugural-Dissertation

zur

Erlangung der Doktorwürde in der gesamten Medicin

verfasst und einer

hohen medizinischen Fakultät

der

Kgl. Bayer. Ludwig-Maximilians-Universität zu München

vorgelegt von

Otto Wallner

approb. Arzt aus München.

München 1905.

Kgl. Hof-Buchdruckerei Kastner & Callwey München.

Ein klinisch-pathologisch-anatomischer Beitrag

zur Lehre von den

epithelialen Cysten der Regenbogenhaut.

Inaugural-Dissertation

zur

Erlangung der Doktorwürde in der gesamten Medicin

verfasst und einer

hohen medizinischen Fakultät

der

Kgl. Bayer. Ludwig-Maximilians-Universität zu München

vorgelegt von

Otto Wallner

approb. Arzt aus München.

München 1905.

Kgl. Hof-Buchdruckerei Kastner & Callwey München.

Gedruckt mit Genehmigung der medizinischen Fakultät der Universität München.

Referent: Herr Professor Dr. O. Eversbusch.

In der Regenbogenhaut kommen zwei Arten von cystischen Gebilden vor, seröse von flüssigem, mehr oder minder klarem Inhalte erfüllte Cysten, und Perl- oder Epidermoidalcysten, welche in ihrem Innern als kennzeichnenden Bestandteil Epithelzellen bergen. Während für erstere sicherlich eine Reihe von Entstehungsmöglichkeiten nebeneinander zurecht bestehen, stellen letztere hinsichtlich ihrer Genese eine einheitliche Gruppe dar. Nach der allgemein angenommenen, von Buhl-Rothmund aufgestellten Theorie sind sie auf eine Einpflanzung von epithelialen Elementen in die Regenbogenhaut zurückzuführen. Im folgenden sei es gestattet, einen Fall dieser Art zu schildern, der in seinem histologischen Befunde manche bisher nicht berichtete Eigentümlichkeiten darbietet, um sodann an ihm und dem in der Literatur zugänglichen kasuistischen Material das von den Perlcysten dargebotene Bild zusammengefasst zu erörtern.

Am 12. VIII. 1904 erschien in der Münchener K. Universitäts-Augenklinik die 12 jährige Agnes Krinner, Bergführerskind aus Mittenwald. Ihr rechtes Auge zeigte, abgesehen von einer durch die ganze Dicke der Hornhaut verfolgbaren linearen Narbe und getrübten Linsenresten, am unteren nasalen Irisquadranten eine gut hanfkorngrosse, gelblichweisse, perlmutterglänzende Geschwulst, von deren Kuppe aus gegen das

Pupillargebiet ein fadenförmiges, bräunliches Gebilde verlief, das unschwer als Wimperhaar zu erkennen war. Der Tumor wurde als Epidermoidalcyste der Iris angesprochen. Um einer Drucksteigerung, welche bei seinem weiteren Wachstum das Auge sicherlich noch gefährden musste, vorzubeugen, wurde die sofortige operative Entfernung der Neubildung beschlossen und Patientin in die Klinik aufgenommen.

Ueber die Vorgeschichte war folgendes zu erfahren: Am 11. VII. 1903 hatte sich das Mädchen mit einem Messer ins rechte Auge gestossen. Herr Hofarzt Dr. Mayer in Mittenwald, zu dem die Verletzte geführt wurde, teilte mir über den damaligen Befund näheres mit, wofür ich an dieser Stelle verbindlichst danke. In der Hornhaut des betroffenen Auges fand sich damals in der Höhe des horizontalen Meridians, vom temporalen Rande gegen die Mitte ziehend, eine geradlinige, die ganze Dicke durchsetzende Wunde. Vordere Kammer war aufgehoben, Regenbogenhaut den Wundrändern von hinten anliegend, Pupille stark temporalwärts verzogen, Linse in beginnender Trübung, Sehvermögen auf diesem Auge gänzlich aufgehoben. Therapie: Atropineinträufelung und Schutzverband (Hydrargyr. bichlorat. 0,1%) bei vollkommener Bettruhe.

13. VII. 03 Verbandwechsel. Hornhautwunde im Heilen. Vorderkammer fast wiederhergestellt. Pupille wenig verzogen. Linse gänzlich getrübt. Therapie: Schutzverband mit 2% Borwasser, Atropineinträufelung bei völliger Bettruhe.

Weitere Behandlung: Jeden 2. Tag Erneuerung des Verbandes (2% Borwasser) und Atropineinträufelung.

Nach ungefähr 4 Wochen fing die Linsentrübung an, sich allmählich aufzuhellen, die Pupille wurde wieder dunkler, das Sehvermögen besserte sich.

Im September 1903 stellte sich Patientin in der Augenklinik des Herrn Hofrat Dr. Rhein in München vor und erhielt die Weisung, dass die Einträufelung noch weiter fortzusetzen sei.

Im Oktober 1903 war die Linsentrübung aufgehellt, das Sehvermögen mit entsprechender Correktur nahezu normal. Patientin konnte aus der Behandlung entlassen werden.

Anfangs Juli 1904, also ein Jahr nach der ursprünglichen Verletzung, wurde in dem betroffenen Auge, unten innen ein weisses Pünktchen bemerkt, das rasch wuchs, aber niemals Beschwerden verursachte. Von Herrn Hofarzt Dr. Mayer, dem sich Patientin jetzt wieder zeigte, wurde sie zur operativen Entfernung der als Iriscyste gedeuteten Geschwulst sofort in die kgl. Universitäts-Augenklinik nach München gewiesen.

Der Befund bei der Aufnahme der Patientin war folgender:

Rechtes Auge: Vis. centr.: Finger in 2 m. + 12 Dioptr. 5/7,5; + 16 Dioptr. Nieden 1 in 25 bis 20 cm. Javal ± 1,5 Dioptr. Skiaskop. + 12 Dioptr.

Lider mit Cilien, Tränenpunkten ohne Besonderheit. Beweglichkeit der Lider normal. Conjunctiva tarsi et fornicis ziemlich blass.

Bulbus in mässiger Divergenzstellung (lineare Ablenkung 2—$2^1/_2$ mm). Spannung, mit der des linken Auges verglichen, nicht merklich verschieden. Conjunctiva bulbi ziemlich blass, im allgemeinen ohne Reizzustand. Im inneren unteren Quadranten am Limbus zeigt sich jedoch in einer Länge von etwa 3 mm und einer Breite von 1 mm eine in der Tiefe gelegene, zarte Gefässinjektion. Mit dem Corneal-Mikroskop lässt sich dieselbe in ein zierliches Netzwerk feinster Gefässe auflösen. Darüber sieht man auch die oberflächlich in der Conjunctiva gelegenen Gefässe erweitert.

Hornhaut, mit blossem Auge betrachtet, ohne wesentliche Formabweichung, in ihrem grösseren Bereiche klar und durchsichtig, von spiegelnder Oberfläche. Ungefähr in der Höhe des horizontalen Meridians durchsetzt ihre ganze Dicke eine strichförmige, weissliche Narbe von 3—4 mm Länge. Sie beginnt etwa 1 mm vom temporalen Hornhautrand entfernt und endigt, schräg nach oben und nasal ziehend, im Pupillargebiet. Besonders deutlich bei seitlicher Beleuchtung sieht man über dieser schmalen in die Tiefe greifenden Narbe eine oberflächlich gelegene, bogenförmige, weniger scharf begrenzte Trübung, welche jedoch mit ersterer in Zusammenhang steht.

Vorderkammer tiefer als am linken Auge. Kammerinhalt klar.

Regenbogenhaut im allgemeinen von lichtblauer Farbe und scharfer Zeichnung. Aus ihr erhebt sich im Bereich des unteren inneren Quadranten bis zu einer Höhe von etwa 2 mm ein annähernd kugelförmiges, gelblich-weissliches,

perlmutterglänzendes Gebilde von gut Hanfkorngrösse. Seine Kuppe reicht bis nahe an die Hornhautrückfläche, berührt sie aber nicht, sein Rand lässt sowohl den Pupillarsaum, als auch die Gegend des Kammerwinkels frei. Die Oberfläche ist glatt, zeigt aber keine gleichmässige Wölbung, besonders lässt sich, etwas excentrisch, nach oben gegen den Pupillarrand zu gelegen, eine Vorbauchung von etwas kleinerem Radius erkennen, welche sich breit aus der Oberfläche der Geschwulst erhebt. Von dieser Vorwölbung aus verläuft, den Pupillarrand streifend und vielleicht mit ihm lose verlötet, schräg nach aussen oben und hinten gegen das Pupillargebiet zu ein etwa 6 mm langes, dünnes, bräunliches, bogenförmig geschwungenes Gebilde. Es verjüngt sich nach rückwärts allmählich und endigt in der oberen Pupillarhälfte mit einer feinen Spitze, dicht an einem noch näher zu schildernden, die Pupille halbierenden weisslichen Bande. Das Corneal-Mikroskop lässt feststellen, dass der vordere Abschnitt dieses leicht als Wimperhaar zu deutenden Gebildes stärker gekrümmt, heller gefärbt, etwas abgeplattet und wohl mit dem weisslichen Körperchen in Zusammenhang ist. Diese Cilie bewegt sich beim Spiel der normal gestalteten, für gewöhnlich mittelweiten Pupille hebelartig auf und ab, während sich hiebei an dem weisslichen Körperchen keine auffälligere Bewegung feststellen lässt. Die Regenbogenhaut ist in der Umgebung der weisslichen Bildung verdünnt, wie gezerrt, streifig, gegen den unteren nasalen Kammerwinkel zu das Pigmentblatt schwärzlich durch-

scheinend. Während, wenigstens von vorne betrachtet, am oberen, etwas überhängend abfallenden Rand des Tumors sich kein unmittelbarer Zusammenhang der Geschwulst mit dem Gewebe der Regenbogenhaut erkennen lässt, sind unten ihre vorderen Schichten durch das Gebilde gleichsam emporgedrängt. Ueber den unteren nasalen Teil des Tumors ziehen zarte, dunkel pigmentierte Stränge von Irisgewebe hinweg, die, namentlich mit dem Corneal-Mikroskop, einige oberflächlich gelegene, erweiterte Venen erkennen lassen.

Die Linse fehlt. An ihrer Stelle zieht etwas unter der Pupillenmitte ein nach oben scharf begrenzter, weisslicher Streif bogenförmig mit nach oben gerichteter Concavität durch das Pupillargebiet. Oberhalb dieses bandförmigen Gebildes ist die Pupille ideal schwarz, nach unten zu schliessen sich an dasselbe, den unteren Teil der Pupille ausfüllend, mehr zartere, graue Trübungen an. Auf diesen als Linsenreste anzusprechenden Massen zeigen sich einzelne flache, dunkelbraune Schollen, anscheinend dem Pigmentblatt der Regenbogenhaut entstammend.

Mit dem Augenspiegel ist nur der obere Teil der Pupille durchleuchtbar und so der normale Augenhintergrund zu erkennen. Im Bereiche der unteren Pupillenhälfte dringt das vom Augengrund rötlich zurückgeworfene Licht nur an einzelnen Stellen hindurch.

Linkes Auge: Vis. centr. $^5/_4$. Nieden 1 40—6 cm. Javal $\pm$ 0,5 Dioptr. Skiaskop. + 0,5 Dioptr.

Lider ohne Besonderheit. Conjunctiva etwas

blass. Hornhaut klar, spiegelnd. Vorderkammer von gehöriger Tiefe, Inhalt nicht getrübt. Regenbogenhaut lichtblau, mit scharfer Zeichnung. Pupille tiefschwarz, vollkommen rund, mittelweit, reagiert direkt und consensuell prompt. Linse klar. Spiegelbefund: kleine temporale Sichel.

Am 13. August morgens $7^1/_4$ Uhr wurde in Chloroform-Aethernarkose die operative Beseitigung der beschriebenen Geschwulst vollzogen durch Prof. Dr. Eversbusch. Gegenüber der meist gebräuchlichen Art der Entfernung durch Ausschneidung des die Geschwulst enthaltenden Irisabschnittes (mit Iridektomie) richtete der Operateur von vornherein sein Bestreben darauf, die Beseitigung zuwege zu bringen mit tunlichster Erhaltung der Regenbogenhaut.

Nach den vorbereitenden antiseptischen Massnahmen wurde zunächst im unteren nasalen Quadranten am Corneo-Skleralborde mit einer krummen Lanze ein etwa 4—5 mm langer Einschnitt gemacht. Der wiederholt vorgenommene Versuch, mit einer feingezähnten Irispinzette die Geschwulst von ihrer Unterlage auszulösen und zur Wunde herauszuziehen, misslang, da regelmässig das fassende Instrument von der Oberfläche der Geschwulst abglitt. Nunmehr versuchte Professor Eversbusch mit einem scharfen Irishäkchen den Tumor zu zerbröckeln. Zu dem gleichen Zwecke diente ein Reisinger'sches Doppelhäkchen. Dadurch liess sich wenigstens eine Verschiebung des ihn beherbergenden Irissektors bis zum Wundrand hin bewirken. Aber erst eine Erweiterung der Wunde um 2—3 mm gegen den horizontalen

Meridian zu mit schmalem Gräfe'schen Messer ermöglichte es, ihn ganz zu Tage zu fördern und ihn extrabulbär mit der Pinzettenschere von seiner Unterlage abzulösen. Nicht weniger schwierig gestaltete sich die Entfernung des Wimperhaares selbst. Erst ein wiederholtes Eingehen mit dem Daviel'schen schmalen Löffel brachte sie zur Wunde heraus. Wie sich bei diesem Akt der Operation, der unter Anwendung der binoculären Lupe vollzogen wurde, zeigte, waren noch kleine Teile der Geschwulst in der Vorderkammer zurückgeblieben. Im Hinblick darauf, nach Tunlichkeit eine Ausschneidung von Irisgewebe zu vermeiden, begnügte sich Prof. Eversbusch, nachdem wiederholte Einführung eines Spatels sie nicht zur Wunde herausbrachte, diese Partikelchen so viel als möglich von ihrem ursprünglichen Standorte hinweg zu drängen in das Pupillargebiet. Anscheinend gelang dies auch. Wenigstens liess sich bei der nunmehr erfolgenden centripetalen Reposition der vorgefallenen Teile des unteren nasalen Irisquadranten nichts mehr von den graulichen Partikelchen erkennen. Zum Schlusse erschien die Pupille gleichmässig rund, jedoch war eine Durchtrennung der Iris nach unten und innen und ebenso eine Ablösung der Irisperipherie am Ciliarrand ersichtlich eingetreten. Es gelang indessen, die Regenbogenhaut zu reponieren und den vorgefallenen Teil in seiner ganzen Ausdehnung vom Pupillarsaum bis zum Ciliarrand so nach oben und nasal hinauf zu schieben und die Iris auszufalten, dass bei oberflächlicher Betrachtung eine Einrissstelle nicht mehr erkannt werden

konnte. Nach sorgfältiger Säuberung des Wundgebietes und gründlicher Durchspülung des Bindehautsackes mit einer 2% Wasserstoffsuperoxydlösung wurde mittels Binoculus ein essigsaurer Thonerde-Verband angelegt.

Der Heilverlauf erhellt aus folgenden Befunden:

14. VIII. Verbandwechsel. Lidspalte verklebt durch Sekret. Conjunctiva tarsi nicht hyperämisch, reizlos; Conjunctiva bulbi im unteren nasalen Quadranten vorzugsweise um den Hornhautrand lebhafter gerötet, leicht oedematös geschwellt. Hornhaut im unteren nasalen Quadranten im Parenchym, sowie in den tieferen Teilen leicht gequollen und trüb. Vorderkammer hergestellt, Pupille rund und lebhaft reagierend. Regenbogenhaut im unteren nasalen Quadranten geschwellt und an der Stelle, wo der Tumor sass, schmutzig gelb-rötlich verfärbt. Verband wird erneuert.

15. VIII. Verbandwechsel. Rötung und Schwellung der Conjunctiva bulbi im unteren nasalen Quadranten und Oedem der Hornhaut geringer, Auge im übrigen reizlos und ohne merkliche Aenderung des Befundes.

16. VIII. Verbandwechsel. Hornhaut weiter geklärt. An dem Orte, wo der Tumor sass, unweit des nasalen Pupillarrandes eine halbstecknadelkopfgrosse, grauliche Stelle sichtbar. Auf der Rückfläche der Hornhaut im unteren nasalen Quadranten ein Pigmentpünktchen.

Auch bei dem ferneren täglichen Verbandwechsel lässt sich eine stetig fortschreitende, ungestörte Heilung verfolgen.

25. VIII. Auge reizlos. Hornhaut klar mit Ausnahme einer bandförmigen, streifigen Trübung im unteren nasalen Quadranten, welche anscheinend den tiefen Schichten angehört. Unten am nasalen Ciliarrand der Regenbogenhaut eine kleine, schwarze, unregelmässig viereckige Stelle, wohl eine Lücke im Irisgewebe. Dem nasalen Pupillarsaum aufsitzend eine gelb-rötliche Flocke, die oben und unten spornförmig in das Pupillargebiet vorspringt.

Im weiteren Heilverlauf ist eine sich immer deutlicher ausbildende Verzerrung des Irissektors, welche die erwähnte Lücke von unten begrenzt, nach vorne gegen die Operationsnarbe der Hornhaut zu festzustellen. Die dem nasalen Pupillarrand aufsitzende Flocke lässt eine Schrumpfung erkennen und nimmt immer mehr einen grauen Farbenton an.

Am 13. IX. 1904 konnte Patientin, die sich schon eine Woche ausser Bett befunden und nur mehr einen leichten Gitterverband getragen hatte, geheilt entlassen werden. Hiebei war der Befund folgender:

Rechtes Auge: Vis. centr. + 12 Dioptr. $^5/_5$ partiell, Javal $\frac{+}{-}$ 1,5 Dioptr.

Lider mit Cilien, Tränenpunkten ohne Besonderheit. Conjunctiva tarsi et fornicis blass.

Bulbus divergent (lin. Ablenkung 2—$2^1/_2$ mm). Conjunctiva bulbi in ihrem grösseren Bereiche nicht hyperaemisch.

Hornhaut im allgemeinen durchsichtig, klar, spiegelnd, ohne auffälligere Veränderung der Wölbung. Ungefähr im horizontalen Meridian die von

der Verletzung herrührende Trübung. Im unteren nasalen Quadranten zeigt sich in einer Länge von 6—7 mm die Narbe der Operationswunde. Sie stellt sich dar als eine schmale Sichel undurchsichtigen Gewebes, welche sich mit etwas unregelmässig gebuchtetem concaven Rande gegen die durchsichtige Hornhaut, sie von dieser Seite scheinbar etwas einengend, vorschiebt. Die Betrachtung mit dem Corneal-Mikroskop, welche dieser Darstellung des Befundes zugrunde liegt, lässt auf der nicht ganz gleichmässig gestalteten Oberfläche der Narbe ein feines Gefässnetz erkennen, in welches von nasal unten her zwei zarte conjunctivale Gefässe einmünden. Von der Mitte der Narbe ausgehend, zieht schräg nach oben und aussen, in der Tiefe der Hornhaut, wohl an deren hinteren Fläche gelegen, eine sehr zarte, bandförmige, streifige Trübung von geradliniger Begrenzung. Ihre Länge beträgt etwa 3 mm, die Breite 0,5 mm.

Vorderkammer, mit Ausnahme einer noch näher zu schildernden Stelle im unteren nasalen Quadranten, tiefer wie links; Kammerinhalt klar.

Regenbogenhaut nicht verfärbt, mit scharfer Zeichnung. In ihrem unteren nasalen Quadranten, etwas nach abwärts vom horizontalen Durchmesser findet sich eine unregelmässig viereckige, tiefschwarze Stelle, anscheinend eine Lücke. Von der Pupille durch eine schmale Brücke Irisgewebes getrennt, erstreckt sie sich, etwa 2 mm lang, bis in den Kammerwinkel, wo sie ihre grösste Breite von etwa 1 mm erreicht. Vom inneren oberen Winkel dieses Defektes ausgehend, lagert der

Regenbogenhaut ein nach oben umgeknickter, weisslich-grauer, schmaler Gewebsbalken auf. Er steht unten mit ihr in Zusammenhang und dürfte wohl ihren vorderen Schichten angehört und einen Teil der Lücke ausgefüllt haben. Der diese von unten begrenzende Irisabschnitt ist gegen die Operationsnarbe zu, mit der er auf eine Strecke verlötet ist, verzerrt. Dementsprechend ist die Vorderkammer in diesem Bereiche seichter, die im übrigen runde Pupille nach unten nasal um ein geringes verzogen.

Unterhalb ihrer Mitte durchzieht die Pupille ein bogenförmiger, nach oben concaver, weisslicher Streif, der nicht ganz bis an den nasalen Pupillarrand heranreicht. Ueber diesem bandartigen Gebilde ist die Pupille tiefschwarz, nach unten mehr graulich-schwarz, mit einzelnen dunkelbraunen, flachen Pigmentschollen bedeckt. Nasal springt in ihr Gebiet mit zwei spornartigen Zacken eine kleine, grauweissliche Flocke vor, welche dem Saume der Regenbogenhaut aufsitzt.

Beim Durchleuchten mit dem Augenspiegel lässt sich durch den oberen Teil der Pupille der normale Augenhintergrund scharf erkennen. Durch ihren unteren Abschnitt, welcher nach abwärts von dem im durchfallenden Lichte als dunkler Streif erscheinenden Bande gelegen ist, erhält man ein verschwommenes Bild. Zudem wird dieses von einzelnen nicht völlig durchsichtigen Stellen abgesehen, durch die als schwarze, unregelmässige Flecken erscheinenden Teile des Irispigmentblattes, welche der Linsenkapsel vorne aufliegen, gestört. Die Lücke im

unteren nasalen Quadranten der Regenbogenhaut lässt den hellroten Fundusreflex erkennen.

Am 23. X. 04 stellte sich Patientin wieder in der Klinik vor. Das operierte Auge war, wie mir berichtet wurde, reizlos. Nur in der Gegend der Operationsnarbe fanden sich geringfügig erweiterte Gefässe. Im übrigen wich der Befund nicht von dem einst bei der Entlassung festgestellten ab. Vor allem zeigten sich am Orte, wo der Tumor gesessen hatte, keinerlei Anzeichen einer Erneuerung der Geschwulst. Auch die weisslichgraue Flocke am nasalen Pupillarrand erwies sich unverändert.

Nach all diesem ist gegenwärtig wohl kein Tumorgewebe im Auge vorhanden. Man kann daher, soweit es bei der immerhin noch kurzen, seit der Operation verflossenen Frist erlaubt ist, auch für die Zukunft auf das Fernbleiben eines Recidivs hoffen. Die einst drohende Gefahr dürfte demnach für immer beseitigt sein. Sehr beachtenswert war die teilweise Resorption der die Pupille verlegenden Linsenreste. Die gesteigerte Blutzufuhr, welche die Wiederherstellung der Vorderkammer und die Heilung der operativ gesetzten Wunden ermöglichte, konnte zusammen mit der vermehrten Lymphströmung auch die Aufsaugung dieser trüben Massen bewirken, so dass das Sehvermögen der Patientin erheblich gebessert wurde.

Die durch die Operation entfernten Stückchen der Neubildung wurden, nach Fixierung in Müller'scher Flüssigkeit und Einbettung in Paraf-

fin, in Serien geschnitten und diese nach van Gieson gefärbt.

Die mikroskopische Untersuchung ergab folgenden Befund:

Zu äusserst findet sich ein Gewebe von im allgemeinen faseriger Struktur. Nur an einzelnen Stellen fehlt diese Schichte, wahrscheinlich deshalb, weil sie bei der Ausschälung des Tumors abgelöst wurde. Wo sie vorhanden ist, stellt sie bald eine mächtige Umscheidung, bald, anscheinend der Kuppe des Gebildes entsprechend, nur eine geringe, eben noch erkennbare Lage dar. Die äussere Grenze ist mitunter unregelmässig gebuchtet, aber stets scharf. In ihr lassen sich vereinzelt kleinere langspindelige Zellen mit schmalen, stäbchenförmigen, oft in Zerfall begriffenen Kernen erkennen. Im übrigen zeigt diese Schichte nicht durchwegs einheitlichen Bau. An manchen Orten besteht sie aus derben, sich in verschiedenen Richtungen durchflechtenden Bündeln leuchtend rot gefärbten fascrigen Gewebes, darin eingelagert spindelförmige Zellen mit dunkel tingierten Kernen. Zwischen den Faserbündeln liegen grössere, längliche oder runde Zellen mit bläschenförmigen Kernen. Die grobfaserigen Stränge umhüllen vielfach mit dichten, concentrichen Lagen die Wand weiträumiger Gefässe, hier eine mächtige Gefässscheide bildend, welche dem Endothelbelage aussen anliegt. An anderen Stellen zeigt das Gewebe ein mehr lockeres Gefüge. Die Grundsubstanz ist hier meist feinfaserig, seltener körnig, oft geradezu homogen. In ihr fallen vor allem, namentlich in den inneren Teilen, durch

ihre dichte Anhäufung jene schon erwähnten grossen Zellen auf von länglicher oder runder, seltener sternförmiger Gestalt, mit bläschenförmigen Kernen. Vielfach senden sie weithin sich erstreckende Ausläufer aus, an den meisten dieser Elemente sind jedoch die eigentlichen Zellkörper nicht oder nur sehr schwer zu erkennen. Auch hier sind zahlreiche weite und capillare Blutgefässe teils im Quer-, teils im Längsschnitt getroffen. Ihre Wand besteht lediglich aus dem Endothel. Ueber diese ganze äussere Hülle verteilt finden sich ferner noch an manchen Stellen angehäuft, seltener vereinzelt, kleinere längliche oder unregelmässig gestaltete, mit dunkelbraunem Pigment erfüllte Zellen und freie Pigmentklümpchen, kleine Rundzellen, spärliche Leukocyten, auch freie rote Blutkörperchen und Körnchen von Blutfarbstoff, wohl aus bei der Operation angerissenen Gefässen stammend.

Nach innen von dieser faserigen Hülle folgen, die Hauptmasse der Neubildung darstellend, epitheliale Elemente.

Die äusserste Lage bildet hier ein Gewebe vom Typus eines mehrschichtigen Plattenepithels, das im allgemeinen, wie sich beim Durchsehen der Schnittreihen ergibt, in Form einer Kugelschale angeordnet ist. Die Grenze des Epithels gegen die faserige Schicht ist meist scharf. Vielfach werden beide durch einen deutlichen Spalt getrennt. Stellenweise lagern sich jedoch die oben beschriebenen grossen, mit bläschenförmigen Kernen versehenen Zellen unmittelbar dem Epithel an und erschweren hiedurch die Abgrenzung wesentlich. Auch bedingen mitunter im Breich der äusser-

sten Schichten des Plattenepithels unregelmässige Anhäufungen der Zellen ein knospenartiges Vorragen gegen die faserige Schichte; ein eigentliches Einwuchern des Epithels in dieselbe lässt sich dagegen nirgends feststellen. Die Dicke des Epithels wechselt. Manchmal nur etwa fünfschichtig, weist es an anderen Orten bis zu zwanzig und mehr Schichten auf. Diese stärkere Entwickelung findet sich namentlich da, wo die äussere Faserhülle sich durch grösseren Gefässreichtum auszeichnet. An solchen Stellen mächtigerer Ausbildung lässt sich besonders klar der feinere Bau erkennen. Die Zellen der äusseren Lage sind hier kubisch-cylindrisch, dann folgen in wechselnder Zahl Schichten von polyedrischen Zellen, die allmählich in die immer mehr sich abplattenden inneren Elemente übergehen. Die Zellen besitzen einen bläschenförmigen Kern mit mehreren Kernkörperchen, in den äusseren Lagen weisen sie vielfach Kernteilungsfiguren auf. Die abgeplatteten Zellen der inneren Schichten sind durch die Einlagerung von rot tingierten Körnchen ausgezeichnet. Diese erfüllen nur den Körper der Zelle, doch zeigt sich auch der Kern verändert, indem er sich nicht so intensiv färbte wie an Zellen ohne diese Einlagerung. Die platten Elemente der innersten Lagen sind völlig von den rot gefärbten Körnchen erfüllt, Kerne lassen sich in ihnen nicht mehr nachweisen. Die wie erwähnt im allgemeinen hohlkugelförmige Anordnung des Epithels zeigt dadurch Besonderheiten, dass sich dieses mancherorts nach innen zu faltet oder zapfenförmige Fortsätze entsendet. Indem

derartige Wucherungen sich begegnen und miteinander verschmelzen, entsteht an manchen Schnitten das Bild einer von der Hauptcyste abgeschnürten Nebencyste. Gegen den Kern der Neubildung entsandte, längere Epithelzapfen erweisen sich in ihren der Mitte am nächsten liegenden Teilen homogen, von hyaliner Beschaffenheit, intensiv gelb tingiert. Sie lassen jedoch auch hier ihre Herkunft, abgesehen von dem kontinuierlichen Uebergang in die periphere epitheliale Schichte, durch ein mit stärkster Vergrösserung eben noch wahrnehmbares, den Contour der geschwundenen Zellkerne andeutendes Lückenwerk erkennen; zudem sind an ihrer Begrenzung manchmal abgeschuppte Teilchen wahrzunehmen, welche in der Form völlig platten Epithelzellen entsprechen.

Weitaus den grössten Teil des Gebildes stellt der von dem mehrschichtigen Plattenepithel umschlossene Kern dar. An der Peripherie aus im allgemeinen concentrischen, vielfach jedoch durch unregelmässige Spalten und Klüfte voneinander getrennten, rötlich bis rotviolett gefärbten Lamellen bestehend, weist er gegen die Mitte zu ein immer lockereres Gefüge auf, so dass bei schwacher Vergrösserung die innersten diffus zartviolett tingierten Teile einem feinsten Gitterwerk gleichen. Die Betrachtung mit den stärksten Linsen, namentlich mit Oelimmersion lässt erkennen, dass die Lamellen aus kernlosen Blättchen bestehen, welche mit ihren Flächen dachziegelförmig aneinander gelagert sind. Im Bereiche der äussersten Lamellen sind die Schüppchen röt-

lich gekörnt und lassen einen allmählichen Uebergang in die innersten, rot gefärbte Körnchen bergenden, platten Zellen des mehr schichtigen Epithels erkennen. Gegen die Mitte der Neubildung zu sind die einzelnen Plättchen immer mehr voneinander getrennt und regellos über- und aneinander gelagert. Vielfach bieten sie sich hier von der Fläche dar und lassen so eine im einzelnen sehr verschiedene, meist längliche Gestalt wahrnehmen; sie sind sehr zart, durchsichtig und völlig homogen, ihr durch unregelmässige Lichtbrechung dunkel erscheinender Rand häufig umgekrempt oder auch infolge Ausbrechens kleinster Splitter fein gezackt.

Um eine grössere Reihe von Krankheitsbildern vergleichend beurteilen zu können, sei es gestattet, über die veröffentlichten Fälle in tunlichster Kürze zu berichten.

1. Pamard. Annales d'oculistique XLIII Juin 1841.

Patient fühlte beim Feuerschlagen, dass ihm ein Fremdkörper ins Auge geriet. Tags darauf schien es ihm beim Betrachten im Spiegel, wie wenn in dem geröteten Auge auf der Hornhaut ein Haar festsässe.

Nach 14 Monaten folgender Befund: Dem unteren Irisabschnitt aufsitzend, rundliche, erbsengrosse, perlmutterglänzende Geschwulst, aus welcher ein Haar hervorragt, das schräg nach oben und innen durch die Pupille zieht.

Entfernung durch Lappenschnitt und Abtrennung der Geschwulst von der Regenbogenhaut,

mit der sie fest verwachsen, mit Hilfe einer aufs Blatt gebogenen Schere.

Sehvermögen wieder hergestellt.

Tumor bestand aus Pseudomembranen, in welche das Haar, eine Cilie, gewissermassen eingepflanzt war.

2. White Cooper. London. Journal of Medicine. Sept. 1852.

Nach perforierender Hornhautwunde durch ein Drahtstückchen entstand eine Cyste, glänzend und durchsichtig wie eine Perle, die bis zu Erbsengrösse heranwuchs. Bei der Beseitigung zeigte sie sich hart wie Knorpel und konnte nicht gefasst werden, so dass sie mit einer starken Irispinzette zerstückelt werden musste. — Sehschärfe bei der Entlassung mässig gut.

Die Geschwulst schien aus einem Conglomerat von Epithelzellen zu bestehen, die selbst durch Maceration sich nicht trennen liessen.

3. A. v. Graefe. Archiv f. Ophth. III, 2 1857 und VII, 2 1861.

Patient, 28 Jahre alt, hatte sich mit einem spitzen Stahl eine durchbohrende Verletzung des rechten Auges zugezogen. Fünf Monate darauf bemerkte er ein kleines weisses Pünktchen nach innen neben der Pupille, das, ohne Beschwerden zu machen, allmählich wuchs. Nach weiteren drei Monaten folgender Befund:

Halbkreisförmige, dem unteren Hornhautrand parallele Narbe, gegen welche die Pupille colobomatös verzogen. Nach innen von der Pupille, von dieser durch einen schmalen Irisstreif getrennt, eine weissliche, wie eine Perle schillernde

Geschwulst von 1‴ im Durchmesser, deren äussere Grenze sich unter dem Skleralrand verbirgt. Irisfasern durch den Tumor auseinandergedrängt, Linse durch seine bei seitlicher Beleuchtung erkennbaren etwas flacheren, mehr durchsichtigen hinteren Abschnitte etwas schief gestellt.

Injektion der subconjunctivalen Gefässe und Schmerzhaftigkeit stellten sich ein, so dass Patient endlich seine Zustimmung zur operativen Entfernung gab. Während eines Zeitraums von 7 Monaten, der seit dem ersten Beobachten verflossen, hatte die Geschwulst eine Höhe von etwa $2^1/_2$‴, eine Breite von $1^1/_2$‴ erreicht.

Lanzenschnitt an der Hornhautgrenze etwas oberhalb des Gebildes. Seine Vorderwand wurde mit einer feinen Pinzette gefasst, riss aber ein, es entleerten sich Klumpen einer grützeähnlichen Masse und zahlreiche kurze, straffe Härchen. Mit dem Daviel'schen Löffel wurde dieser zähe Inhalt entfernt. Die trennende Irisbrücke zwischen der Pupille und dem an Stelle des Tumors nunmehr entstandenen grossen Loche wurde ausgeschnitten. Den Grund des letzteren überdeckten, namentlich gegen die Ciliarregion zu, zurückgebliebene Teile des Balges. Alle Versuche, mit Häkchen, als auch mit Pinzette diese Reste der Geschwulst, in denen auch die Härchen ihren Sitz hatten, zu entfernen, misslangen, daher Beendigung der Operation.

Die entleerten Massen bestanden aus geschichteten Lagen von Epidermis, Härchen, etwas amorphem Fett und Cholestearinkrystallen.

Das Sehvermögen besserte sich in den nächsten 2 Monaten bis zum Lesen kleinerer Schrift. Dagegen war schon 4 Wochen nach der Operation das Entstehen eines Recidivs deutlich zu erkennen.

Die Geschwulst drängte sich, als sie ihre halbe frühere Grösse erreicht hatte, an die hintere Hornhautwand heran, es entstand eine Ulceration, Durchbruch und Entleerung der Tumormassen nach aussen. Nach Ablauf einer mit der Perforation eingetretenen Entzündung der Regenbogenhaut, die mit der Wunde verwuchs, war der dermoide Sack verödet. Bei der Entlassung konnte Patient gröbere Schrift erkennen.

4. A. v. Graefe. Arch. f. Ophth. VII, 2 1861 und X, 1 1864.

23 jähriger Schlosser hatte durch die Angel einer Feile eine durchbohrende Verletzung des Auges erlitten. Zwei in der Vorderkammer zu erkennende Wimperhaare waren in ihr belassen worden. Nach $1^3/_4$ Jahren wurde das Entstehen einer Geschwulst bemerkt, die anfangs sehr langsam, nach einigen Monaten aber rasch wuchs, so dass 2 Jahre nach der Verletzung ein intensiv weisser, fast glänzender Zapfen von ungefähr 3‴ Länge und $1^1/_2$‴ durchschnittlicher Breite einen Teil der Vorderkammer ausfüllte. Er lag der hinteren Hornhautwand an, drängte sich mit seiner breiten Basis in den Winkel zwischen Cornea und Iris ein und erreichte, senkrecht nach abwärts gerichtet, fast den unteren Pupillarrand. Gleichzeitig bestanden neben Schmerzen des Patienten

eine Injektion der Ciliargefässe und diffuse Trübung des Kammerwassers.

Entfernung der Geschwulst durch Linearschnitt, mittels Pinzette und Waldau'schem Löffel.

Sehschärfe $^1/_6$, infolge Trübung der Hornhaut an der Anlagerungsstelle des Tumors.

Die Neubildung hatte die Cohärenz einer dicken Grütze und bestand aus grossen abgeplatteten Epidermiszellen.

5. Schweigger. Klin. Monatsblatt für Augenheilk. IX 1871 und Schweigger, Handbuch der spez. Augenheilk. 1875.

Duellverletzung. Perforierende Hornhautwunde, 6 Cilien in der Vorderkammer. 3 Monate später wurden auf der Regenbogenhaut zwei weisse Pünktchen bemerkt, die auch nach Entfernung der Wimperhaare weiterwuchsen, so dass 6 Monate nach der Verletzung die Beseitigung der Geschwülste ratsam schien. Die grössere hatte jetzt einen Durchmesser von etwa $1^1/_2$ mm, war kugelrund und sass der Iris mit kleiner Berührungsfläche auf. Sie war perlmutterglänzend, halb durchscheinend und zeigte einen opak weissen, etwa $^1/_2$—$^3/_4$ mm im Durchmesser haltenden Kern. Das kleinere, dicht daneben liegende Gebilde war von ganz ähnlicher Beschaffenheit. Beide wurden mit dem sie tragenden Irisabschnitt entfernt.

Die histologische Untersuchung ergab: Der centrale weisse Kern enthielt freies Fett in grösseren und kleineren Tropfen, zahlreiche, meist kleine Cholestearintafeln und polygonale Zellen. Die durchscheinenden äusseren Teile bestanden,

von sparsamen Cholestearintafeln abgesehen, aus meist länglich sechseckigen, abgerundeten, wenig abgeplatteten, kernlosen Epidermiszellen. Dichte Lager von stark abgeplatteten, ebenfalls kernlosen polygonalen Zellen bildeten die äusserste Rindenschicht. Letztere wurde an der Basis der Geschwülste von einer dünnen, undeutlichfaserigen Bindegewebsmembran dargestellt, die nach der Oberfläche der Gebilde mehrfach durchbrochen war, so dass die Zellen frei zutage lagen. Nirgends war eine deckende Epithelschichte auf der Bindegewebsmembran, die an der Basis der Tumoren continuierlich in das Gewebe der Irisvorderfläche überging, zu erkennen.

6. v. Rothmund. Klin. Monatsbl. f. Augenheilkd. X 1872.

24 jähriger Sattler erlitt durch ein spitzes Eisenstück eine durchbohrende Verletzung der Hornhautmitte. Eine vermeintliche vordere Synechie der Iris erwies sich bei ihrer Trennung als aus 4 miteinander verklebten Wimperhaaren bestehend, die sodann entfernt wurden. Fast $2^1/_2$ Jahre später aussen und oben auf der Regenbogenhaut ein stecknadelkopfgrosser, weisser Fleck, der rasch wuchs, aber nach 3 Wochen verschwand. Nach 8 Tagen an derselben Stelle abermals ein weisser Punkt, der sich in 14 Tagen zu einem rundlichen weissen Körper vergrösserte, der die ganze Breite der Iris einnahm, die Pupille noch etwas verdeckte, nach vorne bis an die hintere Hornhautwand ragte. Am Boden der Vorderkammer eine kleine, weisse Flocke sichtbar. Bulbus sehr gespannt, äusserst schmerzhaft.

Bindehaut und Episklera vorzüglich um den Hornhautfalz hyperaemisch.

Entfernung der Geschwulst: Lanzenschnitt. Ein neben der Cyste vorgefallenes Irisstückchen wird ausgeschnitten. Nach Erweiterung der Wunde mit der Knieschere wird der mit der Regenbogenhaut ganz locker verbundene Tumor mittels Löffels ausgelöst.

Bei der Entlassung konnte Patient grössere Druckschrift lesen.

Die mikroskopische Untersuchung ergab zu äusserst eine ganz zarte, hie und da Irismuskeln und Gefässe enthaltende Bindegewebshülle, mit Pflasterepithel bedeckt. Nach innen zu besteht die ganze Perle aus concentrisch geschichteten kernlosen und der Einwirkung von Essigsäure widerstehenden Epidermiszellen, dazwischenliegenden zahlreichen Cholestearintafeln, seltenen Fetttröpfchen.

7. Monoyer. Annal. d'oculistique LXVII 1865.

Perforierende Verletzung. Cilie in der Vorderkammer. Ein Jahr darauf fanden sich zwei Perlgeschwülste von verschiedener Grösse. Die Entfernung mittels Linearschnittes führte zum Verlust des Auges durch Panophthalmitis.

Die Geschwulst enthielt geschichtete Epidermiszellen und zahlreiche Cholestearinkristalle.

8. Narkiewicz-Jodko. Mem. d. Warschauer ärztl. Ges. 1873.

Iristumor, als Atherom bezeichnet, seit 10 Wochen bemerkt. Operativ entfernt, zeigte er in einer bindegewebigen Kapsel einen bröckeligen

Inhalt, bestehend aus geschichteten epidermoidalen Zellen und viel Cholestearin.

9. Reynolds. Philadelphia med. and surg. Reporter. 1874.

Bei 20 jährigem Mann bildete sich nach perforierender Verletzung mit einer Metallspitze unter entzündlichen Erscheinungen eine erbsengrosse, weissliche Geschwulst, die untere Hälfte der Vorderkammer fast ausfüllend. Zuletzt steigerte sich die Entzündung, und auch die Spannung des Bulbus erhöhte sich, so dass sofortige Operation angezeigt war: Schnitt am Corneo-Skleralborde mit Beer'schem Starmesser. Die der Iris fest adhaerente Geschwulst wurde mit Pinzette entfernt. Hiebei Verletzung der Zonula und Glaskörperverlust. Wunde mit William'scher Naht geschlossen.

Tumor bestand an seiner Anheftungsstelle aus dichtem Bindegewebe und enthielt eine käsige Masse vom Aussehen des Hauttalges.

10. Schubert. Inaug.-Dissert. Berlin 1877.

12 jährigem Mädchen wurde mit einer gegen das Auge geschleuderten Stricknadel die Hornhaut durchbohrt. 3 Wimperhaare wurden nach 3 Wochen aus der Vorderkammer entfernt. 6 Wochen später auf der Regenbogenhaut ein kleines Knötchen, später ein zweites, auch wurde noch eine Cilie in der Vorderkammer gefunden. Der zuerst entstandene Tumor war schliesslich über hanfkorngross, hatte grauweisse Farbe, wachsperlenartigen Glanz.

11. Giraud Teulon. Le progrès med. 1881.

Durch eine Verletzung der Hornhaut war eine Cilie in die vordere Kammer eingedrungen. Später entstand auf der Regenbogenhaut eine Cyste.

12. Snell. Ophth. Hosp. Rep. X. 1881.

20jähriger Mann, der vor 11 Monaten eine perforierende Verletzung erlitten, zeigte erbsengrosse Perlgeschwulst auf der Iris in der Nähe der vom ursprünglichen Trauma herrührenden Hornhautnarbe. Entfernung durch Iridektomie. Cyste enthielt grosse, fettähnliche Zellen ohne Kern, reichlich Cholestearinkristalle und Detritus.

13. Rockliffe. British med. Journ. I. 1883.

Bei einer perforierenden Verletzung der Hornhaut war eine Cilie in die Vorderkammer verlagert worden. Um diese bildete sich eine rasch wachsende Geschwulst, die mit der Cilie entfernt wurde. Sie bestand aus Epithelzellen, ähnlich den oberflächlichen der Bindehaut.

14. Vieweger. Inaug.-Diss. Bonn 1883.

Nach arteficieller Eröffnung der Vorderkammer entstand ein der Iris aufsitzender runder Tumor, der als Perlcyste gedeutet wurde.

15. Treacher Collins. Ophth. Society of the United Kingdoms. Sitzung v. 7. Juli 1893.

Bei 8jährigem Knaben, der infolge einer Verletzung mit einem Draht an Cataracta traumatica litt, sah man oben nasal im Vorderkammerwinkel ein kleines Knötchen mit einer sich nach unten zur Irisoberfläche neigenden Cilie, die leicht entfernt werden konnte. Innerhalb eines Jahres wuchs der Tumor bedeutend, starke Entzündung stellte sich ein und, da sympathisches Befallenwerden des anderen Auges drohte, wurde das Auge

enucleiert. Der Tumor war eine Iriscyste, deren Inhalt aus einer grauweissen Masse von Fettkügelchen und polyedrischen Zellen ohne sichtbaren Kern bestand.

16. Eversbusch. Klin. Monatsblätter für Augenheilkunde 1893.

14 jähriges Schulmädchen erlitt mit einem spitzen Griffel eine die Hornhaut des recht. Auges durchbohrende Verletzung. Etwa $1^1/_2$ Jahre später wurde auf der Iris oben temporal am Ciliarrand eine kleine, graue Cyste bemerkt. Sie wuchs rasch, so dass sie schliesslich einen grossen Teil der Vorderkammer ausfüllte und die Pupille fast gänzlich verdeckte. Gleichzeitig stellten sich Schmerzen und Druckgefühl, starke Gefässinjektion, hauchförmige Trübung der Hornhaut ein. Operation wurde beschlossen, zunächst jedoch täglich mehrmals 2% bezw. 1% Pilocarpin-Physostigminlösung eingeträufelt. Am 2. Tage war die Drucksteigerung verschwunden, die Cyste, die einen $1—1^1/_4$ mm langen Riss in ihrer Wand zeigte, erheblich verkleinert. Unter fortgesetzter medikamentöser Behandlung schrumpfte sie auf etwa $^1/_5$ der ursprünglichen Grösse, das Sehvermögen besserte sich wesentlich, so dass Patientin auf ihr Drängen entlassen wurde, mit der Weisung, die Einträufelungen fortzusetzen. Dies wurde zunächst befolgt, so dass die Verkleinerung der Cyste noch fortschritt, schliesslich aber unterlassen. Schon nach einigen Monaten hatte sie wieder die frühere Grösse erreicht, zugleich waren Schmerzen und Druckerscheinungen wiedergekehrt. Die Cystenwand war namentlich an der Stelle des ehe-

maligen Risses etwas verdickt. Da Miotica diesmal ohne Erfolg, wurde operativ eingegriffen: Lanzenschnitt im unteren nasalen Hornhautquadranten, der gleichzeitig die Cyste in einer Ausdehnung von 2—3 mm punktierte. Hiezu senkrecht mit Wecker'scher Iridektomieschere ein zweiter Schnitt, der den freien Teil der vorderen und hinteren Cystenwand durchtrennte. Um eine Wiederverklebung zu verhindern, wiederholte Einträufelung einer stärkeren Lösung von Hyoscin-Atropin-Scopulamin. In den nächsten Wochen klärte sich allmählich der trübe Inhalt der Cyste völlig, und diese verkleinerte sich auf weniger als $^1/_5$ des früheren Umfangs. Auch die Sehschärfe war bei der nunmehr erfolgenden Entlassung der Patientin wieder normal. Die Mydriasis wurde noch einige Zeit fortgesetzt. Nach $1^1/_2$ Monaten gleicher Befund wie bei der Entlassung.

Mikroskopische Untersuchung des entleerten Inhalts konnte nicht vorgenommen werden. Doch handelte es sich offenbar um eine Cyste epithelialer Gattung, wie der auffällige Unterschied in dem Aussehen der Neubildung vor und nach der Operation bewies.

17. Gepner. Medycyna. 1 1895.

Cyste im Anschluss an eine Verletzung, bei welcher eine Cilie in die Vorderkammer eingedrungen war.

18. Devereux Marshall. Ophth. Society of the United Kingd. Ophth. Review 1899.

Nach Verletzung entstand eine Cyste, deren

Inneres mit proliferierten bezw. degenerierten Epithelzellen ausgefüllt war.

19. Kimpel. Klin. Monatsblätt. für Augenheilkunde. 1900.

19 jährige Fabrikarbeiterin erlitt durch ein gegen das rechte Auge anprallendes Stückchen Stahlblech eine durchbohrende Verletzung der Hornhaut, wobei ein Härchen ins Auge verlagert wurde. 1 Jahr später fühlte Patientin ein Drücken im Auge und beobachtete im Spiegel, dass dieses etwas gerötet war und ein stecknadelkopfgrosses, weisses Knötchen barg. Anfangs ganz langsam wachsend, vergrösserte sich letzteres schliesslich innerhalb 6 Wochen rasch. Der Befund war schliesslich folgender: Vis. centr. Finger in 6 m. Am unteren äusseren Limbus geringe ciliare Injektion. In der Hornhaut radiäre Narbe. Temporal, auf der normal gefärbten Regenbogenhaut liegend, ein wohlerhaltenes Wimperhaar, das mit seiner Spitze zusammen mit der Iris in den tiefsten Teil der Hornhautnarbe eingeheilt war. Pupillarwärts davon, von der Cilie durch ein schmales Stückchen normalen Irisgewebes getrennt, ein etwa 3 mm breiter, 2,5 mm hoher, rundlicher, glänzend weisser Körper, einer echten Perle sehr ähnlich. Die Geschwulst sitzt dem temporalen Pupillarrand auf, mit welchem sie nur durch eine schmale, Brücke verwachsen ist, ragt im übrigen frei in die Vorderkammer bis dicht an die hintere Hornhautfläche. Die Peripherie des Tumors ist bei focaler Beleuchtung und Lupenvergrösserung leicht durchscheinend, pupillarwärts finden sich zwei kleine, intensiv schwarze Fleckchen, wohl

Pigment von der hinteren Irisfläche. Tension des Bulbus normal. Während vierwöchentlicher Beobachtung liess sich kein weiteres Wachstum der Geschwulst nachweisen, das Auge war reizlos. Gleichwohl Entfernung der Geschwulst.

Unter Cocaïnanaesthesie wurde mit gebogener Lanze am oberen Hornhautrande eingegangen und die Cyste anzustechen versucht, die aber dem Druck der Lanze ständig auswich. Bei dem Bemühen, die Cyste im ganzen von der Iris loszutrennen, wurde sie doch verletzt und collabierte etwas, dabei entleerte sich ein milchiges Tröpfchen. Nachdem die Cyste durch Druck mit dem Daviel'schen Löffel noch weiter verkleinert war, konnte sie mit der Hakenpinzette herausgezogen werden. Der weisslich-körnige Inhalt wurde mit Daviel'schem Löffel aus der Kammer entfernt. Dagegen gelang es nicht, die Cilie zu beseitigen und die vordere Synechie der Iris zu lösen.

Bei der Entlassung war die Sehschärfe mit stenopäischem Loch $^{6}/_{10}$, ohne dieses etwas weniger.

Histologischer Befund: Breiiger Inhalt, gebildet durch zerfallene Epithelien. Wand besteht aus 4—5 facher Lage von Epithel, dem normalen Hornhautepithel durchaus ähnlich. Ausserdem weist sie noch eine sehr zarte, strukturlose Membran auf, in der sich ein überall gleichmässig dicht gesäter, feiner bräunlich-schwarzer Staub befindet, der wie ein Schleier der Epithellage aufliegt. Nach der Stelle hin, wo schon klinisch bei starker Vergrösserung ein ektropiumartiges Hinaufschlagen des Irispigmentblattes auf die

Seitenwand der Cyste zu beobachten war, wird der Pigmentstaub immer dichter und dichter, um kontinuierlich in die hier vorhandenen grossen Pigmentklumpen überzugehen.

20. Lagrange. Archiv d'Ophthalm. XX. 1900.

Durch einen anprallenden Stein war perforierende Verletzung entstanden. 8 Monate später wurde wegen Pupillarverschlusses, bewirkt durch eine Entzündung der Regenbogenhaut, Iridektomie ausgeführt. Nach einigen Wochen trat abermals Entzündung auf. $2^1/_2$ Monate später fand sich neben dem Exsudat in der Pupille eine Cyste der Iris. Entfernung nach Keratotomie mittels Pinzette und Curette.

Der Inhalt der Cyste bestand aus Epithelzellen.

21. Wintersteiner. Sitzungsbericht über d. 28. Versammlung d. ophthalm. Ges. zu Heidelberg 1900.

17 jähriger Spängler erlitt durch ein Stück Blech eine durchbohrende Verletzung des linken Auges. Nach $^1/_2$ Jahr grosse Geschwulst, die einerseits bis an die Hornhaut heranreicht, andererseits die Linse zurückdrängt. Von der Hornhautnarbe ragt eine Cilie in die Kammer.

22. ibidem.

Neunundzwanzigjährigem Taglöhner war vor 21 Jahren ein spitzes Stück Holz ins linke Auge gesprungen. Sehvermögen seitdem auf Lichtschein herabgesetzt. Jetzt frische Entzündung infolge neuerlicher Verletzung durch Kohlenstaub. Durch die getrübte Hornhaut ist ein 4 mm hohes

Hypopyon sichtbar und aussen oben im Kammerfalz eine stecknadelkopfgrosse Masse, die für einen Exsudatklumpen gehalten wurde. Unten innen, anscheinend in den hintersten Hornhautschichten, ein scharfer, weisser Strich.

Bei der histologischen Untersuchung des enucleierten Auges erwies sich derselbe als eine vollkommen ausgebleichte Cilie, die hinten an der Membrana Descemeti anlag. Das vermeintliche Exsudat dagegen war ein in der Iriswurzel sitzender und mit der Hornhaut verwachsener Tumor von höchst eigentümlichem Bau. Er bestand der Hauptsache nach aus gewellten, parallel gelagerten, kernlosen, feinsten, blassgefärbten Lamellen, welche von einer Schale von Granulationsgewebe und neugebildetem Bindegewebe eingehüllt wurden. Ueberall fanden sich schmale Spalten, in welchen Cholestearinkristalle gelegen hatten und neben ihnen Fremdkörperriesenzellen, hie und da Pigment. Stellenweise, besonders im Kammerfalz war das Bindegewebe sklerosiert, homogenisiert, in osteoides Gewebe umgewandelt. Im vorderen und peripheren Umfang der Geschwulst sieht man in wechselnder Lage den Durchschnitt einer zweiten Cilie, welche ebenfalls schon ganz entfärbt ist.

23. ibidem. (Vom Autor als seröse Cyste bezeichnet.)

21 jähriger Mann hatte vor 10 Monaten am rechten Auge eine Verletzung durch ein Stück Blech erhalten. Seit kurzem Schmerzen. Nahe dem Hornhautrande eine Narbe und hinter derselben im Kammerfalz eine ungefähr hanfkorn-

grosse, gelbliche, wie aus zwei Knötchen zusammengesetzte Masse, welche für ein Granulom um einen eingedrungenen Fremdkörper oder für secundäre Impftuberkulose gehalten wurde.

Die anatomische Untersuchung des enucleierten Auges ergab jedoch den Befund einer Cyste, welche in der Iris sass, vorne mit der Hornhaut zusammenhing und eine hohle Ausstülpung in die Narbe sandte; hinten war sie mit der Linsenkapsel verwachsen und öffnete sich durch eine breite Lücke in ihrer Hinterwand, sowie in der Linsenkapsel frei gegen die Linse. Die Auskleidung der Cyste, welche aus einem dem Hornhautepithel analogen, geschichteten Plattenepithel bestand, setzte sich in die Linse hinein fort, daselbst mannigfache Wucherungen bildend. Den Cysteninhalt stellten grösstenteils abgestossene Epithelzellen und daneben auch quellende und in Resorption befindliche Starmassen dar.

24. ibidem.

Durch Steinwurf war Cornealruptur entstanden und mit Irisanwachsung geheilt. Im Pupillarteil der Iris fand sich eine verzweigte Epithelinsel, bestehend offenbar aus Cornealepithelien. Eine Höhlung hatte sich noch nicht entwickelt.

25. Elschnig. Wiener med. Wochenschr. 1901. Heft 3.

3 jähriges Mädchen litt von $1^1/_4$ Jahren an perforierendem Geschwür der Hornhaut des rechten Auges. Die Regenbogenhaut heilte in die Narbe ein. Seit 6 Wochen Auge neuerlich entzündet, lichtscheu, tränend.

Befund: Im lateralen unteren Hornhautquadranten eine etwa 3 mm im Durchmesser haltende Narbe, mit der der gleichliegende Pupillarteil der Iris zipfelförmig verwachsen. Unter der Narbe, zwischen Hornhautrückfläche und Iris eine dünnwandige, grauliche Cyste, welche fast die ganze untere Hälfte der Vorderkammer einnimmt. Ihre obere und mediale Wand ragt frei in letztere vor, unten schiebt sie sich in den Kammerfalz ein, lateral ist sie von der Hornhautnarbe bedeckt. Durch die Cystenwand die dahinter gelegene, anscheinend nicht atrophische Iris gut sichtbar. Hornhaut leicht rauchig getrübt, am stärksten im Bereich der Cyste, ihre Oberfläche matt. Alle Gefässe der Augapfeloberfläche stark gefüllt. Die durch die vordere Synechie unrunde Pupille auf Lichteinfall nur träge reagierend. Spannung des Auges etwas erhöht. Sehvermögen auf Erkennen grosser Gegenstände herabgesetzt.

Operation verweigert, daher 3 mal tägl. Einträufelung einer 1% Eserinlösung. Nach drei Tagen glaukomatöse Erscheinungen sämtlich geschwunden. Cyste fast auf die Hälfte ihres ehemaligen Volumens verkleinert und gegen ihren Ursprungsort, die an die Hornhaut angewachsene Irispartie, zurückgezogen. Einträufelungen fortgesetzt. Nach mehr als 2 Wochen seit Beginn der Behandlung Cyste völlig geschwunden, ein Einriss in der Cystenwand konnte nicht beobachtet werden.

Nach $3^1/_2$ Jahren, während derer das Kind, trotz eindringlicher Warnung, augenärztlicher Beobachtung entzogen wurde, folgender Befund:

Ganzer vorderer Augenabschnitt etwas vergrössert, Cornea stärker prominent, Sklera bläulich, diffus verdünnt, nahe dem unteren Hornhautrand 3 etwa hanfkorngrosse Skleralstaphylome. Episklerale und conjunctivale Gefässe injiciert. Hornhautoberfläche gestichelt. Hornhautnarbe grösser, etwas stärker ausgedehnt als die übrige Hornhaut. An sie anschliessend, nach innen zu eine graublaue, anscheinend tief gelegene, scharf abgegrenzte Trübungszone, über welcher die Hornhautoberfläche besonders stark gestichelt. Entsprechend dieser in der Vorderkammer eine Cyste mit graulich durchscheinender Wand, fast die ganze untere Hälfte der Kammer ausfüllend, der Hornhautrückfläche anliegend und die dunkler gefärbte, wohl atrophische Iris nach hinten drängend. Lateraler Pupillarrand zipfelförmig mit der Hornhautnarbe verwachsen, unterer Pupillarrand durch die Cyste stark zurückgedrängt. In der freien Iris oben eine unregelmässig dreieckige, glatte, gelbliche Auflagerung. Pupille schräg oval, weiter als links, träg reagierend. Sehvermögen auf Lichtschein ohne Projektion herabgesetzt.

Auf Befragen wird angegeben, dass das Auge schon seit 1 Jahr grösser erscheine, seit $^1/_2$ Jahr seien die Vorbauchungen im Bereiche der Sklera entstanden, die wie das Auge überhaupt, langsam an Grösse zunahmen.

Operation auch jetzt verweigert. Eserineinträufelung.

Nach 2 Monaten, trotzdem die verordneten Einträufelungen zuletzt nur mehr unregelmässig besorgt wurden, Cyste wieder erheblich kleiner,

hatte sich aber diesmal nicht gegen die Anheftungsstelle der Iris an die Hornhaut, sondern nach unten innen zurückgezogen.

Die Betrachtung dieser zahlreichen Fälle lässt ein ziemlich einheitliches klinisches Bild erkennen.

Die Träger der Geschwulst waren, soweit näher bemerkt, stets von jugendlichem Alter. Immer ist dem Entstehen der Neubildung eine Eröffnung der Vorderkammer vorausgegangen. Häufig sind daher Arbeiter betroffen in Betrieben, bei denen sich nicht selten durchbohrende Verletzungen der vorderen Bulbushöhlen ereignen. Doch war auch, wenngleich selten, eine arteficielle Durchtrennung der Hornhaut oder ein sie durchbohrendes Geschwür von der Entwicklung des Tumors gefolgt. Mehr als die Hälfte der Fälle zeichnet sich noch dadurch besonders aus, dass gleichzeitig mit der Verletzung Wimperhaare in die Vorderkammer verlagert würden. Ein mit grosser Wucht gegen das Auge bewegter Fremdkörper riss die in seiner Flugbahn befindlichen Cilien aus und drängte sie, die Hornhaut durchbohrend, in die Kammer. Dies konnte sich vor allem dann leicht ereignen, wenn bei der das Auge gefährdenden Arbeit die Lidspalte in diesem Momente unwillkürlich verengt wurde. Die Wunde nimmt den gewöhnlichen Heilverlauf, und die Verletzung scheint keine weiteren Folgen mehr nach sich zu ziehen. Da entsteht nach längerer Zeit — die Frist schwankt in obigen Fällen zwischen 9 Wochen und $2^1/_3$ Jahren —

plötzlich, ohne erkennbare äussere Veranlassung, auf der Regenbogenhaut ein, selten mehrere weissliche oder gelbliche Knötchen. Der kleine Tumor verursacht, von einer umschriebenen unbedeutenden ciliaren und conjunktivalen Gefässinjektion abgesehen, für gewöhnlich keine Reizerscheinungen und nimmt ganz langsam an Umfang zu, ein Verhalten, das manchmal während des ganzen Bestehens der Neubildung anhält. Vielfach wird jedoch dieses langsame Wachstum von Perioden rapider Vergrösserung unterbrochen: Ohne wahrnehmbare Ursache beginnt dann die Geschwulst rasch zu wachsen, das Auge wird gleichzeitig schmerzhaft, gegen Berührung empfindlich, manchmal besteht Spannungsgefühl, das Sehvermögen sinkt erheblich. Bei der objektiven Untersuchung erweist sich die Conjunctiva bulbi namentlich um den Hornhautfalz oberflächlich und in der Tiefe stark injiciert, die Hornhaut matt, gestichelt, die Spannung des Auges erhöht, alles Zeichen, welche auf eine bestehende Drucksteigerung hindeuten. Diese heftigen Reizerscheinungen, während derer das Gebilde so stark wuchert, dass es z. B. in 14 Tagen aus einem kleinen, kaum stecknadelkopfgrossen Knötchen zu einem die ganze Irisbreite einnehmenden Tumor werden kann, währen gewöhnlich mehrere Wochen, um dann ebenso rasch wie sie kamen, wieder zu verschwinden. Es folgt ein meist Monate währender Zeitraum langsamer Vergrösserung, während dessen das Auge sich wieder völlig ruhig verhält, auch das Sehvermögen sich wieder gänzlich oder wenigstens wesentlich bessert,

bis das Spiel in gleicher Weise aufs neue beginnt. So wächst das ursprüngliche Pünktchen zu einer hanfkorn- bis erbsengrossen, meist rundlichen Geschwulst heran, die mit dem grösseren Umfange frei in die Kammer ragt, im übrigen der Oberfläche der Regenbogenhaut aufsitzt. Sie ist von weisslicher oder gelblicher, manchmal mehr grauer Farbe, oft von ausgesprochenem Perlenglanz. An ihrer sonst glatten Oberfläche finden sich mitunter Reste von Irisgewebe. Die Regenbogenhaut ist in der Umgebung oft deutlich atrophisch, wie gezerrt. Hat der Tumor einmal erhebliche Grösse erreicht, so gibt er zu mannigfachen Störungen Anlass. Sehr häufig drängt er den pupillären Irisrand nach einwärts, so dass die Pupille zunächst nieren-, dann spaltförmig gestaltet wird, oder er überlagert diese in grösserer oder geringerer Ausdehnung. Erreicht er vorne die hintere Hornhautwand, so plattet er sich gewöhnlich an dieser ab; im Bereich der Anlagerungsstelle trüben sich jedoch deren tiefere Schichten, ja es ist sogar in einem Fall (F. 3) berichtet, dass die Hornhaut hier ulcerierte und vom Tumor durchbrochen wurde. Wächst er in die Tiefe, so bringt er die Regenbogenhaut örtlich zur Atrophie und schädigt durch Schieflagerung der Linse, die sich an der Berührungsstelle trübt, das Sehvermögen.

Nur selten veranlasst er dagegen Entzündung der Regenbogenhaut. Da sie gleichzeitig mit dem gesteigerten Wachstum der Geschwulst beobachtet wird, dürfte sie auf die mechanische Beleidigung

und wohl auch die plötzliche Aenderung der Stoffwechselverhältnisse zurückzuführen sein.

Es wurde schon oben auf das häufige Zusammentreffen von Verlagerung von Wimperhaaren in die Vorderkammer und späterer Entstehung von Perlcysten hingewiesen. In obigen 25 Fällen fanden sich 13 mal zugleich mit der Cyste Cilien in der Vorderkammer vor, einmal (F. 6) waren diese bald nach der Verletzung entfernt worden und dennoch $2^1/_3$ Jahre später ein Tumor entstanden. Es muss deshalb auf diese Beziehungen etwas näher eingegangen werden. Vieweger (Ueber Haare im Innern des Auges. Inaug.-Diss. Bonn 1883) hat 17 Fälle zusammengestellt, bei denen in die Vorderkammer verlagerte Haare nicht gleich nach der Verletzung entfernt wurden. In 8 Fällen, also nahezu in der Hälfte, bildeten sich Perlgeschwülste. In 7 Fällen verursachte das Verbleiben der Cilien im Auge gar keine Störungen, dabei betrug die Beobachtungsdauer in einem Falle 10, einmal sogar 29 Jahre. In 2 Fällen war angeblich das Zurückbleiben der Haare von sympathischer Entzündung des anderen Auges gefolgt; für den einen dieser Fälle ist jedoch diese Ansicht nicht zutreffend, da hier auf dem ersterkrankten Auge Iridocyklitis auf infektiöser Grundlage bestand, dem Härchen also eine aetiologische Bedeutung nicht zugesprochen werden darf.

Was die örtlichen Beziehungen zwischen Cilie und Geschwulst betrifft, so findet sich in der Mehrzahl der Fälle das Haar der Cyste unmittel-

bar angelagert. Dies Verhalten mag wohl meist von jeher bestanden, es könnte sich aber auch erst mit dem Wachstum des Tumors entwickelt haben. Manchmal sind Cilie und Geschwulst durch einen deutlichen Zwischenraum geschieden. In wenigen Fällen endlich finden sich die Haare innerhalb der Perlcyste, von ihr mehr oder weniger vollständig umschlossen.

Die Diagnose der Epidermoidalcysten wird bei dem charakteristischen klinischen Bilde selten Schwierigkeiten bereiten; sie erhellt völlig aus dem Gesagten. Die meisten Erkrankungen, welche zur Verwechslung Anlass geben könnten, unterscheiden sich wesentlich dadurch, dass an dem von ihnen betroffenen Auge, von einem immerhin möglichen zufälligen Zusammentreffen abgesehen, sich Spuren einer durchbohrenden Verletzung nicht nachweisen lasse. Aber auch in ihrer übrigen Erscheinungsform bestehen mannigfache, an Bedeutung und Zuverlässigkeit allerdings nicht gleichwertige Unterschiede. Luetische (papulöse und gummöse) und die meisten tuberkulösen Neubildungen der Regenbogenhaut sind durch ihre gelbliche bis gelblich-rötliche bezw. mehr graue Farbe, ihre matte, sammetartige Oberfläche, ihr fast immer multiples Auftreten und vor allem durch die sie begleitenden heftigen iritischen Erscheinungen scharf gekennzeichnet. Auch bei einem gelatinösen Exsudat, das vielleicht einmal einer Cyste gleichen kann, steht die Entzündung der Regenbogenhaut im Vordergrund. Etwas näher läge eine Verwechslung mit dem tuberkulösen Granulom der Iris, zumal sich dieses häufig

ohne Reizsymptome entwickelt und so einem eigentlichen Neugebilde gleicht. Es zeigt jedoch meist pilzartiges, gelblich-rötliches, höckeriges Aussehen und offenbart bald sein intensives Wachstum, welches zum Durchbruch nach aussen und völliger Zerstörung des Auges führt. Weiter kommt in Betracht das primäre Sarkom der Regenbogenhaut in seiner unpigmentierten Form. Wohl niemals völlig glatt und glänzend, von meist rötlichgrauer Farbe offenbart es, manchmal allerdings erst nach Jahren, seinen deletären Charakter durch eine sich immer mehr steigernde Stärke des Wachstums.

Unter den Erkrankungen, die im Anschluss an eine durchbohrende Verletzung der vorderen Bulbushüllen entstehen und auch in ihrer äusseren Form gewisse Aehnlichkeit mit Epidermoidalcysten darbieten, ist an erster Stelle die um einen eingedrungenen Fremdkörper entstandene Granulationsgeschwulst zu nennen. Sie zeigt jedoch meist eine feinhöckerige Oberfläche und infolge des Gefässreichtums rötliche Farbe. Vielfach werden sonstige Anzeichen für einen auf der Iris sitzenden Fremdkörper vorhanden sein. Dass eine infolge eines Traumas zufällig auf die Iris verlagerte, geschrumpfte Linse mitunter genau einer Epidermoidalcyste gleichen kann, erwähnt von Rothmund. Die Feststellung, dass die Linse an ihrem normalen Orte fehlt, wird den Irrtum sofort aufklären. Schwierig gestaltet sich dagegen oft die sichere Unterscheidung von einer serösen Iriscyste, die sich meist ebenfalls im Anschluss an eine perforierende Verletzung ent-

wickeln. Seröse Cysten, welche einer Abhebung der Dessemet'schen Membran und des Endothels bezw. dessen Fortsetzung auf die Iris ihre Entstehung verdanken, werden allerdings ursprünglich rein periphere Lage einnehmen und der Iris mehr halbkugelförmig aufsitzen, aber diese Merkmale haben nur Geltung für seröse Cysten dieser Genese. Wenn ferner als kennzeichnend für seröse Cysten hervorgehoben wird die zarte und durchscheinende Beschaffenheit der Wand, so trifft das, davon abgesehen, dass auch Epidermoidalcysten durchscheinend sein können, wohl nur für den grösseren Teil zu: Vielfach erscheinen auch sie sehnig und undurchsichtig. Auch die Angabe, dass mit zunehmender Grösse Perlcysten mehr und mehr gelblich, seröse Cysten mehr grauweiss und immer durchsichtiger werden, hat nur beschränkte Giltigkeit. Es lassen sich also klinisch nur die typischen Formen voneinander trennen, über die mannigfachen Uebergänge kann nur die histologische Untersuchung zur völligen Klarheit führen. Da die therapeutischen Massnahmen meist die gleichen sind, ist eine derartige Verwechslung praktisch wenig von Belang.

Welches ist nun das weitere Schicksal eines Auges, das mit einer Epidermoidalcyste behaftet ist? Diese Frage findet ihre Beantwortung in dem geschilderten klinischen Verhalten. Zwar kann das Gebilde zu beträchtlicher Grösse heranwachsen, ohne dass das Auge eine wesentliche Schädigung erfährt; denn ein langsam sich entwickelnder, raumbeengender Process in der Vorderkammer kann lange kompensiert werden, wenn nur ein

gesteigerter Abfluss von Kammerlymphe möglich ist. Schliesslich muss aber die Cyste, selbst wenn sie, wie häufig, ihren Ausgangspunkt von der Nähe des pupillären Irisrandes genommen hat, eine Grösse erreichen, dass sie den Abfluss des Kammerwassers mechanisch erschwert. Eine Erhöhung des intraoculären Druckes mit ihrer verderblichen Wirkung auf den Sehnerveneintritt wird die unmittelbare Folge sein. In vielen Fällen pflegt eine derartige Drucksteigerung schon früher einzutreten, nämlich jedesmal dann, wenn während der der Geschwulst eigentümlichen Perioden plötzlich gesteigerten Wachstums der Ausgleich dieser Raumbeengung nicht rasch genug statthaben kann. Die Folgen sind bei nur kurzer Dauer dieses Zustandes zunächst nur vorübergehende, schliesslich müssen aber auch hier bleibende Veränderungen am Sehnerven ich einstellen. So ist denn das Auge, das durch die unmittelbaren Folgen der ursprünglichen Verletzung meist schon schwer geschädigt wurde, der Erblindung verfallen, wenn nicht dem Wachstum des Gebildes Einhalt geboten wird. Welcher Art im besonderen der Eingriff sein muss, kann erst nach der histologischen Würdigung der Neubildung besprochen werden.

Die mikroskopische Untersuchung der Epidermoidalcysten lässt zu äusserst in wechselnder Dicke eine Lage Bindegewebes erkennen. An den basalen, der Regenbogenhaut zugekehrten Teilen des Tumors wohl immer vorhanden, bedeckt sie ihn im übrigen oft nur teilweise. Stets lässt sie sich in ihrem Uebergange ins benach-

barte Irisgewebe verfolgen. Gegen die Vorderkammer ist sie mitunter von einem zarten Endothel überkleidet. Das Gewebe besteht im wesentlichen aus sich durchflechtenden Faserbündeln mit eingelagerten spindeligen Zellen. Dazwischen finden sich zahlreiche Gefässe. Ihre Wand besteht aus dem Endothel, dem mitunter aussen eine mächtige concentrische Bindegewebsscheide auflagert. Vielfach zerstreut liegen Pigmentzellen und freies Pigment. Einen wiederholten Befund bildeten mehr oder minder reichlich eingelagerte Granulationszellen, oder die Schichte bot in verschiedener Ausdehnung völlig das Gefüge von Granulationsgewebe oder jugendlichem Bindegewebe dar. Man hat sich also vorzustellen, dass die vorderen Schichten der Regenbogenhaut durch das wachsende Gebilde auseinandergedrängt und so zu dessen Hülle, dem „bindegewebigen Balg" werden. Die Einlagerung von Granulationszellen dürfte dahin zu deuten sein, dass der Tumor gleichsam als Fremdkörper durch seinen Reiz eine Abkapselung durch Granulationsgewebe anregt.

Diese Hülle umschliesst die eigentlichen Tumorbestandteile, epitheliale Elemente. Im einzelnen bestehen hier wesentliche Unterschiede, welche auch die Gesamterscheinung des Gebildes bestimmen. Es müssen daher verschiedene Gruppen voneinander unterschieden werden.

Die erste Gruppe ist makroskopisch durch ihr perlartiges Aussehen („Perlcysten, Tumeurs perlées") und oft durch einen beträchtlichen Grad von Härte gekennzeichnet. Zu äusserst finden sich in verschiedener Mächtigkeit, etwa 5—20 schichtig,

Lagen von Epithelzellen mit gut färbbaren, bläschenförmigen Kernen. An den am stärksten entwickelten Stellen besteht die äusserste Schicht aus kubisch-cylindrischen Zellen, die nach innen zu folgenden, die Hauptmasse darstellenden Elemente haben polyedrische Form, sie gehen allmählich über in mehrere Lagen sich immer mehr abplattender Zellen. Die Färbbarkeit der Kerne nimmt von den äussern Schichten nach innen zu im allgemeinen ab. Die länglichen, abgeplatteten Zellen der inneren Lagen enthalten in ihrem Protoplasma zahlreiche kleinere, oft unregelmässig gestaltete Körperchen, welche sich nach bestimmten Färbemethoden, z. B. nach v. Gieson leuchtend rot, tingieren. Sie erfüllen zunächst nur den Körper der Zelle, ihr Kern ist nur schwach färbbar. Die innersten Elemente sind ganz von den Körnchen eingenommen und lassen keinen Kern mehr erkennen. Vermöge der Färbungsreaktion, im Zusammenhang betrachtet mit der ganzen Anordnung, müssen diese Einlagerungen als Keratohyalinkörperchen angesprochen werden. Nach innen von diesen deutlich hervortretenden Zelllagen besteht die ganze Geschwulst aus im allgemeinen concentrisch geschichteten, äusserst zarten, kernlosen Schüppchen von unregelmässiger, meist länglicher Gestalt. Sie müssen als verhornte Elemente angesehen werden. Sie bilden die Hauptmasse des Tumors und den diese Gruppe besonders auszeichnenden Bestandteil; auch sind sie die Ursache des eigentümlichen, perlartigen Glanzes. In den Lücken zwischen diesen Hornblättchen sind, wenn nicht durch die technische Vorbehand-

lung ausgezogen, in wechselnder Menge verfettete Zellen, freies Fett und Cholestearinkristalle zu erkennen.

Einen besonderen Befund bietet hier ein von Wintersteiner angegebener Fall (F. 22) dar. Das Gebilde besteht aus feinen Lamellen von verhornten platten Epithelzellen, in den Lücken finden sich Cholestearinkristalle und Fremdkörperriesenzellen. Dagegen sind keinerlei kernhaltige Epithelzellen nachweisbar. Letztere fehlen übrigens auch in dem mir leider in der Originalarbeit nicht zugänglichen einen Fall von Korn (Epidermoidom nach Verletzung durch ein Glasrohr. Inaug.-Dissertation, Weimar 1852) und in dem Schweigger'schen Falle (F. 5).

Hat man es also bei dieser Gruppe mit Tumoren zu tun, die, weil zum grössten Teil aus einem weiter nicht mehr veränderlichen, für gewöhnlich nicht resorbierbaren Material, aus Hornsubstanz, bestehend, stets ihren soliden Bau wahren müssen, so finden sich wesentlich andere Verhältnisse bei der zweiten Gruppe.

Die äussere mehrschichtige Epithellage zeigt hier, abgesehen von einer meist schwächeren Entwicklung, in der Schichtenfolge einen mehr einheitlichen Bau. In den innersten platten Zellen fehlen die Keratohyalinkörperchen. Diese Epithelschichte geht nach innen zu allmählich über in mehr lose angeordnete polygonale oder meist mehr rundliche, kernhaltige Zellen, welche zum Teil deutliche Zeichen fettiger Degeneration aufweisen; daneben findet sich freies Fett und Cholestearinkristalle. Die zerfallenen Elemente können

teilweise resorbiert werden und zwar auf dem Wege der Saftströmung, denn Blutkapillaren finden sich niemals im Innern, wie bei jeder rein epithelialen Bildung. Es entsteht also schliesslich vielfach ein centraler Hohlraum, der mit einem mehr oder weniger grützbreiartigen oder, infolge von Osmose von Kammerwasser und Transsudation von Ernährungslymphe, mehr dickflüssigen Inhalt erfüllt ist. Es hat daher die von manchen Autoren gewählte Bezeichnung „atheromatöse Cyste" sicher Berechtigung. Auch klinisch erscheint das matte, graue Gebilde von vornherein oft als grützbeutelartige, weniger consistente Geschwulst. Von den an erster Stelle beschriebenen Perlgeschwülsten leiten zu diesem Typus mitunter Uebergangsformen: Je weniger die Verhornung ausgesprochen ist und je mehr die Verfettung überwiegt, um so näher kommt die ganze Erscheinungsform dieser zweiten Gruppe. Für die mit mehr flüssigem, trüben Inhalt gefüllten Cysten dürfte eine andere Deutung näher liegen. Hier war die Hohlraumbildung wohl primär vorhanden, die Trübung ihres ursprünglich rein serösen Inhalts aber entstand erst sekundär durch Abstossung von verfetteten Wandelementen.

Einen einzig dastehenden Befund bietet der zu dieser Gruppe zu zählende Fall 23 dar, insofern als hier die Cyste in direkte Beziehung zur Linse tritt. Epitheliale Wucherungen senken sich von der Cystenwand aus ins Innere der Linse hinein, durch eine breite Lücke öffnet sich die Cyste gegen die Linse, so dass sich der epitheliale Cysteninhalt mit quellenden Linsenfasern mengt.

Die zuletzt erwähnten, von vornherein als Hohlgebilde angelegten Epidermoidalcysten stellen, vor allem wenn die Abstossung verfetteter Elemente weniger ausgesprochen ist, den Uebergang zu gewissen serösen Iriscysten dar, die zweckmässig als „seröse Cysten epithelialer Herkunft bezeichnet werden. Obwohl eigentlich nicht mehr zu meinem Thema gehörig, müssen sie, weil innerlich aufs engste mit den hier geschilderten Geschwülsten verwandt, an dieser Stelle erwähnt werden. Makroskopisch erscheinen sie völlig als seröse Cysten; bei der histologischen Untersuchung erweist sich ihre Wand im wesentlichen von einem mehrschichtigen Plattenepithel gebildet, das den flüssigen, klaren oder nur durch spärliche abgeschuppte, in Zerfall begriffene Epithelzellen getrübten Inhalt umschliesst.

Die nähere Deutung dieses histologischen Befundes begegnet keinen Schwierigkeiten. So wiederholen bei der ersten Gruppe, den eigentlichen Perlcysten, die zelligen Elemente in ihrer Anordnung, dem feineren Gefüge, in dem allmählichen Uebergang in verhornte Plättchen vollkommen das Bild der Epidermis. Die Geschwülste der zweiten Gruppe, bei denen der von mehrschichtigem Plattenepithel umschlossene fettige Brei die Hauptmasse bildet, während verhornte Elemente sehr spärlich vorhanden sind oder meist gänzlich fehlen, erinnern in hohem Grade an die durch Sekretretention aus Talgdrüsen entstandenen Atherome. Auch hier entstehen durch regressive Metamorphose aus Zellen, welche denen des Rete Malpighi entsprechen, grosse Mengen von

Fettkörnchenzellen, freiem Fett, bei längerer Retention auch Cholestearin. In einem anderen Teil der Fälle mit mehr dünnflüssigem, durch spärliche verfettete, niemals durch verhornte Elemente getrübten Inhalt zeigte das äussere Epithel grosse Aehnlichkeit mit dem der Hornhaut. Letzteres trifft besonders auch bei der dritten Gruppe, den serösen Cysten epithelialer Herkunft zu.

Aus diesem histologischen Befunde zusammen mit dem klinischen Bilde erhellt leicht die Genese der Epidermoidalcysten. Allen Fällen war eine, meist traumatische, Eröffnung der Vorderkammer vorausgegangen. Es konnten also Epidermiselemente, Hornhaut-, vielleicht auch Conjunctivalepithel in die Vorderkammer verlagert werden und dort auf der Regenbogenhaut zu den erwähnten Geschwülsten sich entwickeln. Diese von Buhl-Rothmund 1871 aufgestellte Theorie bedarf bloss insofern einer kleinen Erweiterung, als auch, wie aus den Fällen 23, 24 und 25 hervorgeht, durch die Hornhautwunde eingewuchertes Hornhautepithel Anlass zur Bildung der Tumoren geben kann, eine Tatsache, auf welche hinsichtlich der Entstehung der serösen Cysten epithelialer Herkunft zuerst Stölting hingewiesen hat. Dass sich verlagerte Epithelzellen, vorausgesetzt, dass sie durch das Trauma in ihrer Lebensenergie nicht erheblich geschädigt wurden, erhalten und sogar lebhaft vermehren können, darf bei den ausserordentlich günstigen Bedingungen, in die sie versetzt werden, nicht wunder nehmen. Die vor mechanischen Beleidigungen geschützte Lage, die reichliche Blutversorgung seitens der Irisgefässe,

welche zusammen mit ihm steten Zu- und Abfluss von Kammerwasser einen wohl geregelten Stoffwechsel bedingen, bieten die beste Grundlage für ein intensives Wachstum.

Man hat also anzunehmen, dass solche auf die Regenbogenhaut verlagerte Elemente unter sonst günstigen Bedingungen implantiert, d. h. wohl durch Vermittlung von neugebildeten Verzweigungen der Irisgefässe in deren Blutkreislauf einbezogen werden. Diese Einpflanzung erfolgt, da sich die Epithelteilchen in dem spezifisch leichteren Kammerwasser senken, meist auf der unteren Irishälfte. Besonders günstige Verhältnisse bieten hiefür, abgesehen von den durch das Trauma entstandenen Wunden des Endothels, die Iriskrypten dar. Einmal werden in diesen Gruben kleine Partikelchen sich leicht fangen und auch festhaften können, dann sind hier vor allem auch wegen des Fehlens des Endothels schon von vornherein die Beziehungen zum eigentlichen Irisstroma und zu dessen Gefässen innigere.

Höchst auffallend ist die Länge der Zeit, welche zwischen der Verletzung und dem ersten Beobachten der Neubildung verstreicht. Die Zellen teilen sich also zunächst nur unbedeutend, erst nach Monaten, selbst nach Jahren beginnen sie, sich rasch zu vermehren. Eine Erklärung dieser Tatsache ist bei dem Mangel einer Einsicht in die das Wachstum beherrschenden treibenden Kräfte nicht zu geben. Immerhin ist zu bedenken, dass eine intesive Zellteilung eine grosse vitale Energie voraussetzt, welche, da die wesentlich geänderten Lebensbedingungen eine all-

mähliche Anpassung der Zellen erfordern, wohl erst nach längerer Zeit, möglicherweise erst nach mehreren Zellgenerationen wieder erreicht ist. Vielleicht liefern den nächsten Anstoss zu stärkerem Wachstum äussere Ursachen, welche von erhöhter Blutzufuhr und Saftströmung gefolgt sind, wie kleine, sonst ohne Nachteil verlaufende Traumen, unbedeutende Contusionen usw.

Beginnen die verlagerten Zellen ihr Wachstum, so sind auch hier bestimmend die ihnen eigentümlichen physiologischen Anlagen, die vom neuen Orte dargebotenen Bedingungen verursachen aber gewisse Besonderheiten. Die Erwägung dieser beiden Momente lässt über die Entstehung des gröberen und feineren Gefüges der Geschwülste eine annähernde Vorstellung gewinnen.

Zunächst wäre eigentlich zu erwarten, dass kein Tumor, sondern eine epitheliale Bedeckung der Regenbogenhaut entstünde. Dass dieses für verlagertes Hornhautepithel manchmal zutrifft, darf aus unten näher zu erörternden Gründen schon nach Analogie mit der durch Einsenkung nicht selten entstehenden Epithelauskleidung der Vorderkammer angenommen werden. Für gewöhnlich aber dürfte einer derartigen flächenhaften Wucherung die Endothellage der Regenbogenhaut entgegenstehen und der weiteren Verbreitung andere Wege weisen. Sind die Gefässe des Irisstromas in Beziehung zu den Endothelzellen getreten, so vollzieht sich deren Wachstum vornehmlich in der Richtung des geringsten Widerstandes. Dieser herrscht auf der Seite der

Kammerflüssigkeit. Mit der Vermehrung der Zellen werden daher die vorderen Schichten der Regenbogenhaut mit den darin verlaufenden Gefässen vorgewölbt; vielfach senden letztere auch neugebildete capillare Verzweigungen aus, welche die Geschwulst umspinnen, und denen bei dem geringen Gehalt der Kammerflüssigkeit an Nährstoffen, die Hauptbedeutung für die Stoffzufuhr zufällt. Es wachsen so die verpflanzten Elemente, wie immer auch sie ursprünglich zur Regenbogenhaut gelagert waren, zu einem mehr oder minder rundlichen Gebilde heran, dessen äussere best ernährte Schichten aus jugendlichen, in Teilung begriffenen, mehr kubischen Zellen bestehen, welche nach innen zu in die älteren, sich immer mehr abplattenden Elemente übergehen. Sind die Zellen von verlagerten Epidermisteilchen abzuleiten, so wird dieser Kern meist ausgeprägte Verhornung aufweisen. Erfolgt in seltenen Fällen die Bildung jugendlicher Zellindividuen nur sehr langsam und spärlich, so kann schliesslich die ganze Geschwulst nur mehr durch verhornte kernlose Schüppchen gebildet werden und so ihr Wachstum zu endgültigem Abschluss gelangen. Auch das Gefüge einer Hornschwiele wie im Fall 22 wird auf diese Art entstehen, vor allem wenn ausnahmsweise unter besonderen Bedingungen, z. B. ausgedehnterer Zerstörung des Endothels der Iris, das Wachstum des Tumors sich mehr in flächenhafter Richtung vollzog. Ist hingegen die Verhornung nicht so ausgeprägt, oder fehlt sie gänzlich, wie bei den vom Hornhautepithel abstammenden Geschwülsten, so werden

die älteren, mehr platten Zellen, die ihrer centralen Lage halber überdies ungünstiger ernährt sind, regressiven Veränderungen, der Verfettung, anheimfallen, wodurch der centrale Hohlraum entsteht, der von einem fettigen, infolge von Osmose von Kammerflüssigkeit mehr oder weniger flüssigen Brei erfüllt ist.

Für die von Hornhautepithel ihren Ausgang nehmenden Cysten muss, wie aus dem histologischen Befund hervorgeht und dort schon angedeutet wurde, noch eine andere Entstehungsweise angenommen werden, bei welcher von vornherein ein Hohlraum besteht.

So ist in den Fällen 23 und 25 das Gebilde in gleicher Weise entstanden, wie es Stölting für seröse Cysten epithelialer Herkunft angibt. Ein Epithelschlauch senkte sich längs der Wundränder in die ihnen von hinten anliegende Regenbogenhaut ein. Durch Verschluss seiner Oeffnung entstand ein in sich geschlossenes Hohlgebilde, das durch osmotische Vorgänge und Wucherung des auskleidenden mehrschichtigen Plattenepithels sich immer mehr vergrösserte, und dessen seröser Inhalt durch Verfettung und Abschuppung der innersten Zelllagen immer mehr getrübt wurde.

Wie aus verlagertem Hornhautepithel sich solche wahre Cysten zu entwickeln vermögen, könnte mit Sicherheit nur aus dem Befunde der im Frühstadium zur Untersuchung gekommenen Fälle beurteilt werden. Vielleicht dürfte sich folgende Entstehungsart als zutreffend erweisen. Verglichen mit der Epidermis, weist das Horn-

hautepithel, wie aus der raschen Ueberkleidung grosser, ihres schützenden Belages beraubter Hornhautflächen hervorgeht, eine weit grössere Tendenz zu flächenhaftem Wachstum auf. Es ist daher wohl erlaubt, anzunehmen, dass auf die Iris verpflanzte Zellen sich sehr rasch in flächenhafter Richtung verbreiten, namentlich wenn das Irisstroma durch die Verletzung oder in derem Gefolge ausgedehnter blossgelegt wurde. Durch die von den Irisgefässen aus stattfindende Transsudation kann nun dieses zarte, nur aus wenigen Lagen bestehende epitheliale Häutchen, da es der Filtration der Flüssigkeit gegen die Kammer zu einen wesentlichen Widerstand entgegensetzt, allmählich zu einem kleinen Bläschen abgehoben werden, das sich unter fortgesetzter Zellteilung in eine Cyste umwandelt. Unter dem Einfluss des Binnendruckes werden sich die innersten Zelllagen abplatten, während nach aussen zu sich polyedrische Zellen anschliessen, welche, namentlich wenn sich ihnen durch Aussprossen der Irisgefässe neue Nahrungsquellen eröffnen, durch rege Teilung immer mehr zur Vergrösserung beitragen. Durch mehr oder minder reichliche Verfettung und Abschuppung der innersten älteren und schliesslich auch am ungünstigsten ernährten Elemente kann der ursprünglich rein seröse Inhalt immer mehr getrübt werden. Ist von vornherein die Verlötung des Epithels mit der Irisvorderfläche eine sehr innige, so dass eine derartige bläschenförmige Abhebung nicht statthat, so wird es wohl wie eine durch die Hornhautwunde eingewucherte Epithellage immer weitere Strecken

überkleiden und kann schliesslich infolge erschwerten Abflusses des Kammerwassers dem Auge durch Drucksteigerung ernstliche Gefahr drohen.

Die Betrachtung der feineren Struktur der Neubildung und ihrer Entstehungsgeschichte kann nunmehr auch lehren, ob und welche innere Beziehungen zwischen der vielfach berichteten Verlagerung von Wimperhaaren in die Vorderkammer und der späteren Geschwulstbildung bestehen. Gerade die Fälle, welche durch dieses Zusammentreffen hervorstechen, waren für die Lehre von den epithelialen Iriscysten von grosser Tragweite. Lag es doch nahe, einen Tumor von rein epidermoidalem Bau in seiner Genese zu dem verlagerten Epidermoidalgebilde, dem Wimperhaar in Beziehung zu bringen. Schon v. Rothmund hat auf die eigentliche Bedeutung der Cilie bei diesem Vorgange hingewiesen, indem er es als wahrscheinlich bezeichnete, dass die Neubildung von den Zellen des Haarbalges, im besonderen der äusseren Haarwurzelscheide, ausgehe. Vom Haare selbst, dessen Zellen sich unter Einlagerung von Hornsubstanz so spezifisch differenzierten, dass sie einer Teilung nicht mehr fähig sind, lässt sie sich nicht ableiten. Es kommen also in erster Linie die epithelialen Wurzelscheiden in Betracht, welche mit ihrem grösseren Teile am ausgerissenen Haare haften bleiben. Diese stellen aber nichts anderes dar, als Einstülpungen der Epidermis: Vor allem die Zellen der äusseren Haarwurzelscheide lassen sich in ihrem continuierlichen Uebergang in das stra-

tum Malpighi verfolgen und zeigen sich auch in ihrem feineren Bau völlig mit diesen Elementen identisch. Mit den Wimperhaaren werden also mit grosser Teilungskraft begabte Zellen verlagert und zwar, da die Wucht des verletzenden Gegenstandes am Haarschaft angreift, auf eine Weise, bei welcher sie in ihrer Lebensfähigkeit nur wenig geschädigt werden. Je nachdem sie nun ihren lockeren Zusammenhang mit der Haarwurzel wahren, oder im Kammerwasser von ihr abgelöst werden, wird auch die bei einer Einpflanzung auf der Regenbogenhaut von ihnen ausgehende Neubildung der Cilie anliegen, sie vielleicht völlig umwachsen oder eine von ihr getrennte Lage einnehmen.

Eine derartige Deutung erklärt heute wohl auch den von A. v. Graefe (F. 3) berichteten Befund am ungezwungensten, zumal hier weder das klinische, noch das histologische Bild wesentlich von dem der übrigen Fälle abweicht. Wenn v. Graefe den Tumor für eine im Innern des Auges zur Entwicklung gelangte Dermoidcyste, die allerdings zahlreichen Haare „wie bei Balggeschwülsten in den Ovarien und an verschiedenen anderen Körperteilen" für neu gebildet hielt, so war diese Anschauung damals die nächstliegende, zumal, wie er selbst schreibt, ihm nur ein Fall bekannt war, in dem sich Haare im Innern des Auges und zwar hier ohne gleichzeitige Geschwulstbildung vorfanden.

Die ganze Neubildung konnte durch die Wucherung verpflanzter Epithelzellen erklärt werden, welche auch am neuen Orte den ihnen inne-

wohnenden normalen Wachstumsgesetzen gehorchen. Die besonders dem jugendlichen Alter eigene Stärke der Proliferationsfähigkeit der Gewebe erklärt wohl am einfachsten die, wenigstens nach obigen Altersangaben, alleinige Beteiligung junger Individuen, während ältere Leute trotz sonstiger Vorbedingungen von Epidermoidalcysten anscheinend nicht betroffen werden. Es erhellt jetzt auch, dass diese im pathologisch-anatomischen System nicht den Geschwülsten im engeren Sinne eingereiht werden dürfen; denn wenn auch in einem Falle (F. 3) ein Durchbrechen durch die Hornhaut berichtet ist, so darf das nicht als Ausdruck eines geschwulstmässig gesteigerten Wachstums gedeutet werden, findet vielmehr seine einfache Erklärung in der durch die Anlagerung bedingten umschriebenen Ernährungsstörung der Hornhaut, welche zunächst zu Trübung und weiterhin zu ihrem geschwürigen Zerfall führte. Es ist daher nicht berechtigt, die Entstehung der epithelialen Iriscysten als Beweis für die Ribbert'sche Modifikation der Cohnheim'schen Geschwulsttheorie anzuführen, wonach auch eine postfoetale Lösung des organischen Zusammenhangs der Keime Anlass zur Geschwulstbildung geben kann. Histologisch und genetisch stehen die Epidermoidalcysten der Iris sehr nahe den congenitalen Epidermoiden, welche zum Teil wohl sicher einer embryonalen Zellversprengung ihre Entwicklung verdanken. Ferner sind sie völlig analog den durch traumatische und auch experimentelle Verlagerung von Epidermis (Enkatarraphie, Kaufmann) hervorge-

rufenen Epithelperlen und cystischen Bildungen der Subcutis.

An dieser Stelle sei kurz die Frage nach der Nomenklatur berührt. Es wurde schon oben darauf hingewiesen, dass die gegenwärtig gebräuchliche allgemeine Einteilung in seröse und epidermoidale Iriscysten nicht völlig einwandfrei ist, weil sie wesentlich nur die äussere klinische Erscheinungsform, nicht aber consequent die Entstehung berücksichtigt: Cysten mit klarem, flüssigem Inhalt werden der ersten Gruppe, feste epitheliale Gebilde oder Cysten mit grützbreiartigem oder flüssigem, aber durch abgestossene verfettete Epithelien mehr oder minder trübem Inhalt der zweiten Gruppe zugeteilt. Abgesehen davon, dass sich eine derartige Trennung wohl bei den typischen Formen, nicht aber bei den zahlreichen Uebergängen bewährt, werden hiebei Gebilde der Art, wie sie oben als seröse Cysten epithelialer Herkunft bezeichnet wurden, obwohl auf gleiche Weise entstanden, also aufs engste verwandt, von der Gruppe der Epidermoidalcysten geschieden. Treacher Collins schlägt daher (Royal London Ophthalm. Hosp. Rep. Vol. XIII p. 41) eine auf dem allseits massgebenden Prinzip der Genese fussende Einteilung vor, welche allgemeine Annahme verdient. Er bezeichnet alle vom mesoblastischen Gewebe ableitbaren Iriscysten als endotheliale, alle aus verpflanztem epiblastischem Gewebe entstehenden Neugebilde als epitheliale Cysten. Letztere würden dann weiter zerfallen in die 3 Untergruppen der Perlgeschwülste (tumeurs perlées, Margaritoidtumoren,

Epidermoide, Epidermoidome, fälschlich Cholesteatome genannt, eine Bezeichnung, welche stets nur für perlartige Neubildungen endothelialen Ursprungs Anwendung finden sollte), der atheromatösen Cysten (Epidermoidalcysten) und der serösen Cysten epithelialer Herkunft.

Die Therapie wird durch das Wesen der Erkrankung bestimmt: In die Vorderkammer verlagerte Haare müssen möglichst bald aus ihr entfernt werden. Es besteht dann noch grosse Wahrscheinlichkeit, dass hiemit auch die Teile der äusseren Haarwurzelscheide, von denen der Tumor in solchen Fällen seinen Ausgang nimmt, herausgezogen werden, oder wenn sie sich von der Haarwurzel ablösten, aber mit der Regenbogenhaut noch nicht fest verwuchsen, durch das abfliessende Kammerwasser hervorgeschwemmt werden. Zudem können im Auge belassene Haare mitunter zu den schwersten, vielleicht auch sympathischen Reizerscheinungen Anlass geben. Ihre Erkennung kann, abgesehen von Trübung der Hornhaut, vor allem durch Lagerung im Kammerfalze erschwert sein.

Ist einmal eine epitheliale Neubildung entstanden, so sind für das Handeln folgende Punkte leitend:

Epidermoide der Iris können allerdings, worauf Wintersteiner hinwies, spontan ausheilen, indem die Epithelzellen sich nicht mehr vermehren, sondern allesamt regressive Veränderungen bezw. Verhornung eingehen und dann durch Granulationsgewebe wie ein Fremdkörper umwachsen, durchwachsen und, wie aus der An-

wesenheit von Riesenzellen hervorgeht (F. 22), wohl auch resorbiert werden. Aber diese Möglichkeit ist an der Hand obigen Materials als seltenste Ausnahme zu betrachten.

Es werden zwei Fälle von atheromatösen Cysten (F. 16 und 25) berichtet, bei denen eine Einträufelung von Mioticis Verkleinerung bis völliges Verschwinden des Gebildes nach sich zog. Während im Eversbusch'schen Falle die Verengerung der Pupille zusammen mit der Herabsetzung des Binnendruckes der Vorderkammer ein Einreissen der Cystenwand bewirkte und so die Resorption des trüben Inhalts ermöglichte, kann das für den Elschnig'schen Fall, bei dem sich die Wand anscheinend völlig unverletzt erwies, nicht in Betracht kommen. Elschnig glaubt die Rückbildung der Cyste dadurch erklären zu können, dass die durch die Miosis bewirkte Aenderung der Circulationsverhältnisse des vorderen Augenabschnittes vielleicht die osmotische Wertigkeit der Kammerflüssigkeit über die des Cysteninhaltes erhöhe und so die Rückbildung der Cyste anbahne. Es können so unter Umständen für die Operation günstigere Verhältnisse geschaffen werden: Eine dauernde Verkleinerung wird sich, wie aus dem Wesen des Gebildes erhellt und wie auch der Verlauf dieser Fälle lehrt, durch arzneiliche Behandlung wohl kaum erreichen lassen.

Sicheren Erfolg kann nur die operative Entfernung und, da der Tumor von jeder zurückgebliebenen teilungsfähigen Zelle aus sich neu entwickeln kann, nur die vollständige Entfernung

gewährleisten. Letzteres wird am ehesten dann verbürgt sein, wenn es technisch möglich ist, die Neubildung unverletzt zu beseitigen. Für die Ausführung der Operation, welche sich namentlich bei grösseren, raumbeengenden Cysten wegen der Gefahr einer Laesion der Linsenkapsel und der Hornhautrückfläche sehr schwierig erweisen kann, lassen sich bei der Vielgestaltigkeit der Fälle allgemein gültige besondere Vorschriften nicht geben. Das Verfahren ist vielmehr den jeweiligen Verhältnissen anzupassen. Nur die eine Frage sei kurz erörtert, ob der Tumor zusammen mit dem ihn tragenden Irisabschnitt, also durch Iridektomie, auszuschneiden, oder ob er aus der Regenbogenhaut auszuschälen ist. Letztere Operation ist entschieden erstrebenswerter. Es wird hiebei nur krankhaftes Gewebe entfernt, die für die optische Funktion so wichtige Blende bleibt unversehrt, das Auge erhält, wenn anders die Regenbogenhaut durch den Tumor nicht zu sehr örtlich zur Atrophie gebracht wurde, ein nahezu normales Aussehen, was in unserem heutigen Erwerbs- und Gesellschaftslebens gewiss eine Rolle spielt. Die Operation ist aber entschieden schwerer und langwieriger. Die ganze Auslösung vollzieht sich meist in der durch die Neubildung noch erheblich verengten Vorderkammer, der Erfolg ist nicht so sicher, weil die Lostrennung an der Grenze von Gesundem und Krankem erfolgt und daher unter Umständen doch Tumorteilchen zurückbleiben können. Demnach wird diese Art der Operation besonders dann in Betracht kommen, wenn das Gebilde der Iris nur oberflächlich

aufsitzt, also zu erwarten ist, dass die Abtrennung nicht allzu schwierig sein und hierbei keine oder nur eine unbedeutende, allenfalls durch Tätowierung zu deckende Lücke in der Regenbogenhaut entstehen werde. Demgegenüber gestaltet sich die meist geübte Entfernung mittels Iridektomie schneller und gewöhnlich auch leichter. Der die Geschwulst tragende Irissektor wird nach Hervorleitung extrabulbär abgetragen. Recidive werden, wenn die Cyste nicht angerissen wurde, sicher vermieden. Aber die Operation hinterlässt eine dauernde, stets nur unvollkommen auszugleichende optische Schädigung und eine auffällige Entstellung. Nur in sehr seltenen Fällen, namentlich bei grosser Ausdehnung der Cyste gegen den Kammerwinkel zu oder bei sonstigen Complikationen, wie sie z. B. als weitere Folgen der ursprünglichen Verletzung bestehen können, mag die vollständige Beseitigung technisch nicht durchzuführen sein. Man muss sich dann damit begnügen, möglichst viel von der Neubildung zu entfernen und den Rest tunlichst von seiner Einpflanzungsstelle abzudrängen. Dass nach derartigem Vorgehen sich häufig Recidive einstellen, darf bei dem Wesen des Tumors nicht wunder nehmen. Andererseits gelang es, wie Eversbusch (F. 16) von einem dem klinischen Verhalten nach als epitheliale Cyste anzusprechenden Gebilde berichtet, allein durch ausgiebige Spaltung der Wand, unterstützt durch fortgesetzte künstliche Mydriasis, welche eine Wiedervereinigung der Wundränder verhinderte, allmähliche Aufsaugung des trüben Inhalts und Verkleinerung des Gebildes zu erzielen.

Es lag in der Natur der Sache begründet, dass, bald nachdem die Buhl-Rothmund'sche Theorie veröffentlicht war, zahlreiche Versuche angestellt wurden, welche den Vorgang der Epithelverlagerung in die Vorderkammer künstlich am Thiere nachahmten. Ueber die Ergebnisse zu berichten, bilde den Schluss dieser Arbeit:

Goldzieher (Arch. f. experim. Path. II. 1874) verpflanzte an Kaninchen Gewebsteilchen von Eileitern und Stückchen aus der Nasenschleimhaut in die Vorderkammer. Beide vaskularisierten sich leicht von den Gefässen der Regenbogenhaut aus. Erstere wurden in allen Schichten hyperplastisch, von letzteren dagegen wucherte nur das Epithel weiter, während der bindegewebige Teil schrumpfte. Dabei bildete sich auf der Irisvorderfläche eine mit Epithel ausgekleidete Cyste. Sie war umgeben von Granulationsgewebe, in dem sich zahlreiche vielkernige Riesenzellen fanden.

Aehnliches beobachtete van Dooremal (Graefes Archiv XIX. 1874) bei Einbringung von Lippenschleimhaut. Ein Stückchen Conjunctiva dagegen verwuchs zwar mit der Regenbogenhaut, nahm aber schliesslich ein mehr fibröses Gefüge an.

Aus den Untersuchungen von Humboldt v. Horn (Inaug.-Diss. Berlin 1877) ist erwähnenswert die Beobachtung, dass das Irisgewebe ein verlagertes Haar teilweise wallartig oder mit einer kegelförmig sich erhebenden Scheide umgab, welche meist zuerst am Wurzelende des Haares auftrat.

Masse (Compt. rend. Acad. d. sc. Par. XCII u. XCVI) brachte bei Kaninchen Teile von Schleimhaut und von Haut in die vordere Kammer. Sie verkleinerte sich, erhielten von den Gefässen der Regenbogenhaut Verzweigungen und wuchsen zu soliden, aus Bindegewebe bestehenden, mit einer dichten Lage von Pflasterepithel bedeckten Geschwülsten oder zu Cysten heran. Ein Hornhautstückchen entwickelte sich nach 10 Tagen zu einer kurzsichtigen Iriscyste, die an der mit der Regenbogenhaut verwachsenen Fläche mit Gefässen versorgt wurde.

Schweninger (Zeitschr. f. Biologie. II. u. Cbl. f. med. Wiss. 1881) fand, dass Haare, mit der Wurzelscheide eingeführt, mit der Regenbogenhaut in innige Verbindung traten; diese umgriff faltenartig das Haar und die Wurzelscheide, deren Zellen zuweilen Pigment aufnahmen. Einmal wurde nach $3^1/_2$ Monaten eine von den Epithelzellen der Wurzelscheide ausgegangene Zellwucherung gefunden, welche zum Teil in das angrenzende Irisgewebe hinein sich entwickelte.

Hosch (Virch. Arch. 99) beobachtete, dass Haare mit ihrem Wurzelende festwuchsen, ohne sich zu verändern. Verpflanzte Conjunctiva bulbi wuchsen zu einer Geschwulst heran, welche neugebildete Gefässe enthielt, die mit denen der Regenbogenhaut zusammenhingen, und bedeckt war von einem Epithel, dessen Zellen diejenigen der Conjunctiva bulbi an Höhe weit übertrafen, also wohl erst in der Vorderkammer gewuchert waren. Aus einem kleinen Hautstückchen, mit den anhaftenden Haaren auf die Regenbogenhaut ge-

bracht, entwickelte sich eine grosse, mit regelmässigem Belag vom Pflasterepithel ausgekleidete und mit grützbreiartigem Inhalt erfüllte Cyste, die in der Iris lag und mit der Hornhaut durch ein faseriges, zahlreiche Haarstümpfe und Durchschnitte von Drüsengängen enthaltendes Gewebe verwachsen war. Daneben fanden sich noch kleinere Cysten ganz von derselben Auskleidung und demselben Inhalt. Hosch möchte, gestützt auf diesen Befund, sämtliche epithelialen Iriscysten als Retentionsgeschwülste, entstanden aus verlagerten Hautdrüsen, namentlich Haarbalgdrüsen, aufgefasst wissen. Mag diese Ansicht auch manchmal zutreffen, ihre Verallgemeinerung ist, wie in vielen Fällen schon der histologische Befund lehrt, kaum zulässig.

Ueberblickt man diese Versuchsreihen, so darf wohl behauptet werden, dass manche derselben den tatsächlichen Beweis für die Richtigkeit der Buhl-Rothmund'schen Theorie erbrachten. Andere freilich führten zu keinem in diesem Sinne verwertbaren Ergebnis; so wurde auch niemals das Entstehen von perlglänzenden, festen Geschwülsten mit verhorntem Kern beobachtet. Doch darf dies nicht wunder nehmen; denn, wie bei allen Tierversuchen, ist auch hier zu berücksichtigen, dass bei im allgemeinen einheitlicher Organisation im einzelnen zwischen Mensch und Versuchstier doch Unterschiede bestehen, welche im physiologischen und pathologischen Verhalten Verschiedenheiten bedingen.

Am Ende meiner Arbeit angelangt, fühle ich mich verpflichtet, meinem hochverehrten Lehrer, Herrn Prof. Dr. Eversbusch, für das mir stets bewiesene Wohlwollen und die ständige Förderung, vor allem aber auch für die Ueberlassung dieser Arbeit, meinen geziemenden Dank auszusprechen.

Lebenslauf.

Ich wurde am 16. Mai 1879 zu München als Sohn des K. Justizrates Andreas Wallner geboren. Nach vierjährigem Besuche der Volksschule und neunjährigem Studium am K. Luitpold-Gymnasium daselbst bezog ich im Oktober 1898 die K. Ludwig-Maximilians-Universität zu München, hörte zwei Semester juristische und philosophische Vorlesungen und widmete mich sodann dem Studium der Medizin. Im Juli 1901 bestand ich die ärztliche Vorprüfung und im Juli 1904 die Approbationsprüfung.

Otto Wallner.



2a

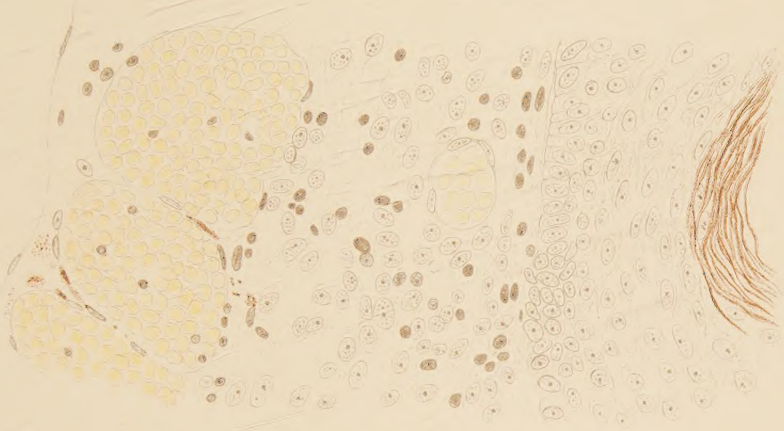

3a